

# Zlomeniny pánve

**Zlomeniny pánve** tvoří asi 2 % všech zlomenin.<sup>[1]</sup> Při polytraumatu však dochází ke zlomeninám pánve ve 20 % případů.<sup>[1]</sup> K těmto zlomeninám dochází obvykle přímým, ale vzácněji také nepřímým, **násilím značné energie**. Typickou příčinou jsou dopravní nehody nebo pády z výšek. Protože pánev těsně naléhá na orgány *urogenitálního* a *gastrointestinálního systému*, na *cévy* a *nervy*, jsou úrazy skeletu často doprovázeny poškozením těchto struktur.

## AO klasifikace

<b>Typ A</b>	stabilní zlomeniny	stabilita pánevního kruhu je neovlivněna
<b>Typ B</b>	rotačně nestabilní zlomeniny	nestabilita v jedné (horizontální) rovině
<b>Typ C</b>	rotačně a vertikálně nestabilní zlomeniny	nestabilita ve více rovinách

## Zlomeniny typu A

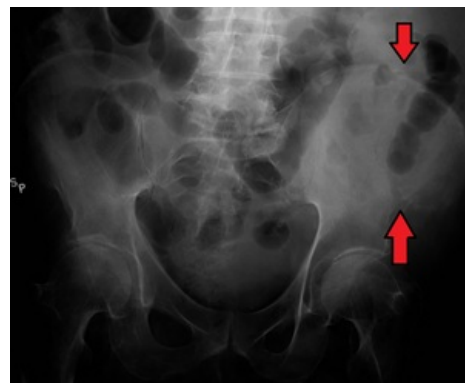
Patří sem **izolované zlomeniny** jednotlivých kostí *os coxae*, **transversální zlomeniny** *os sacrum* a *os coccygis*. Dále **avulzní zlomeniny** úponových částí kostí vznikající stahem svalů.

### Klinický obraz a diagnostika

U stabilních zlomenin postihuje pacienta bolestivost a hematoma v místě poranění, pacient nemůže chodit a funkce kyčelního kloubu je omezena. K diagnostice se používá RTG vyšetření, kdy se provádí *předozadní*, *východová* a *vchodová projekce*. Diagnóza se poté potvrzuje a upřesňuje CT vyšetřením.

### Léčba

U většiny zlomenin typu A se volí **konzervativní** léčba, pacient několik dní leží na lůžku. Po odeznění bolesti začíná chodit o berlích. Dislokované zlomeniny se řeší *krvavou repozicí* a osteosyntézou.



Zlomenina hřebene kosti kyčelní

## Zlomeniny typu B a C

Zlomeniny typu B jsou důsledkem zevní nebo vnitřní **rotace** pánve podélně kolem osy těla. Příkladem jsou částečné poranění zadního segmentu pánevního kruhu nebo *zlomeniny typu otevřené knihy*. U zlomenin typu C se odpoutává z pánevního kruhu jedna nebo obě části pánve. K úmrtí dochází ve více než 25 % případů.<sup>[2]</sup>

### Klinický obraz a diagnostika

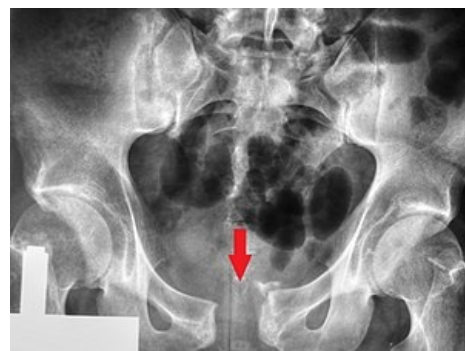Pacient je obvykle v **šoku** z **masivního krvácení**. Pokud je při vědomí, trápí ho bolest v sakrální krajině a podbřišku. Cílem klinického vyšetření je vypátrat nestabilitu pánve. Diagnóza se potvrzuje *předozadním*, *vchodovým* a *východovým snímkem* při RTG vyšetření a CT vyšetřením.

### Komplikace

Tyto zlomeniny jsou často doprovázeny komplikacemi. Dochází k poškození urogenitálního traktu. Diagnostika se provádí vylučovací urografií nebo CT s *kontrastní látkou*. Nutná je **operace**, sešití močového měchýře, rekonstrukce uretry, drenáž moči cévkou nebo derivace moči suprapubickou punkcí. K poranění rekta a tenkého střeva dochází méně často. Nejvíce pacienta ohrožuje **krvní ztráta** a **embolie**.

### Léčba

Začíná se s **protišokovou** léčbou, zastavuje se krvácení a **stabilizuje se pánevní kruh**. Nutností je v nejbližší možné době provést repozici a stabilizaci pánve zevním fixátorem. U poranění typu B se přední segment pánve fixuje dlahou nebo zevním fixátorem, u typu C se používá dlahu nebo zevní fixátor ke stabilizaci předního segmentu, zadní segment se fixuje šrouby, dlahou nebo svorníky.



Zlomenina symfýzy typu otevřené knihy

## Zlomeniny acetabula

Mezi zlomeniny pánve se mohou řadit i zlomeniny acetabula, které jsou typickým příkladem *nitrokloubních zlomenin*.

Podrobnější informace naleznete na stránce *Zlomeniny acetabula*.

# Odkazy

## Související články

- Pánev
- Typy zlomenin a jejich dislokace

## Reference

1. ZEMAN, Miroslav. *Speciální chirurgie*. - vydání. Galén, 2014. 511 s. s. 396. ISBN 9788074921285.
2. VIŠŇA, Petr a Jiří HOCH, et al. *Traumatologie dospělých : učebnice pro lékařské fakulty*. 1. vydání. Praha : Maxdorf, 2004. 157 s. s. 78. ISBN 80-7345-034-8.

## Použitá literatura

- ZEMAN, Miroslav. *Speciální chirurgie*. - vydání. Galén, 2014. 511 s. ISBN 9788074921285.
- KOUDELA, Karel, et al. *Ortopedická traumatologie*. 1. vydání. Karolinum, 2002. 147 s. ISBN 80-246-0392-6.
- VIŠŇA, Petr a Jiří HOCH, et al. *Traumatologie dospělých : učebnice pro lékařské fakulty*. 1. vydání. Praha : Maxdorf, 2004. 157 s. ISBN 80-7345-034-8.

## Externí odkazy

- Krbec: ZLOMENINY PÁNVE A ACETABULA ([http://www.med.muni.cz/Traumatologie/Ortopedie\\_B/Ortopedie\\_1/Ortopedie\\_1.htm](http://www.med.muni.cz/Traumatologie/Ortopedie_B/Ortopedie_1/Ortopedie_1.htm))