

Zlomeniny acetabula

Zlomeniny acetabula patří mezi *nitrokloubní* zlomeniny. Nejčastěji vznikají **nepřímým** mechanismem, kdy hlavičky femuru naráží do jamky kyčelního kloubu; typicky při autonehodách nebo při pádu na bok. Zlomenina v 50 % doprovází luxaci kyčelního kloubu.^[1] Stehenní kost se také může prolomit skrz dno acetabula, tento stav se označuje jako **centrální luxace**.

AO klasifikace

Označení	Vztah	Morfologie
Typ A	částečně intraartikulární	zlomenina jednoho pilíře
Typ B	částečně intraartikulární	příčná zlomenina
Typ C	kompletně intraartikulární	zlomenina obou pilířů (<i>plovoucí acetabulum</i>)

Komplikace

Komplikací zlomenin acetabula je přidružená zlomenina hlavičky kosti stehenní. Při té je často poškozeno cévní zásobení a může dojít ke vzniku aseptické nekrózy, která nejčastěji vede k deformaci hlavičky a artróze kloubu. Hrozí také poranění přilehlých nervů; n. ischiadicus při zlomeninách zadní hrany a n. obturatorius při centrální luxaci. Poškození n. ischiadicus se následně může projevit *kohoutí chůzí*. Pacient má peroneální parézu a přepadává na špičku nohy.

Klinický obraz

Pacient je přivezen s **ostrou bolestí** v kyčli, není zpravidla schopen se na nohu postavit. Dolní končetina je v úlevové poloze — abdukce + zevní rotace. Při prolomení dna acetabula je patrný zkrat končetiny.

Diagnostika

Nejvhodnější jsou cílené snímky na **přední (šikmá ilická) nebo zadní (šikmá obturatorová)** hranu acetabula. Předozadní projekce nemusí být dostatečně čitelná. Ideálního přehledu docílíme pomocí klasického CT či 3D rekonstrukce.

Léčba

U nedislovaných zlomenin můžeme postupovat konzervativně formou skeletální trakce. Dislované zlomeniny jsou indikovány k operaci a osteosyntéze dlahou nebo šrouby. Vzhledem k lokalizaci zlomeniny dochází k předčasné (poúrazové) artróze, která je obvykle řešena totální endoprotézou.

Odkazy

Související články

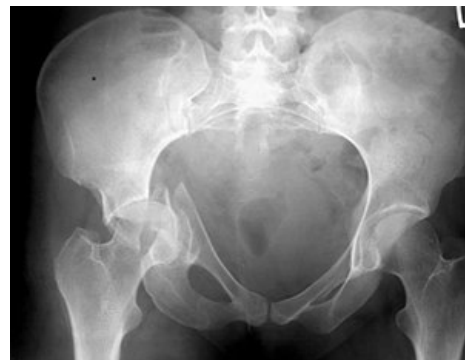- Zlomeniny proximálního femuru
- Traumatická luxace kyčelního kloubu
- Druhy kloubních poranění a zásady léčení

Použitá literatura

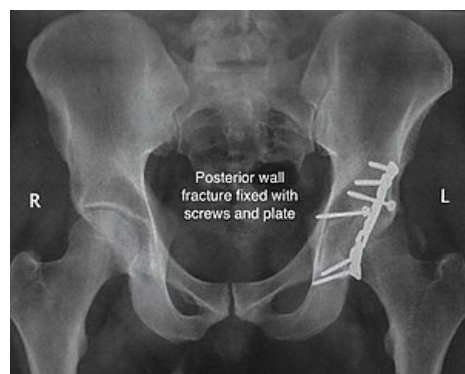
- VIŠŇA, Petr a Jiří HOCH, et al. *Traumatologie dospělých : učebnice pro lékařské fakulty*. 1. vydání. Praha : Maxdorf, 2004. 157 s. ISBN 80-7345-034-8.
- CHMELOVÁ, Jana a Valér DŽUPA. *Diagnostika zlomenin pánve a acetabula*. 1. vydání. Praha : Galén, 2013. 113 s. ISBN 978-80-7492-005-9.

Reference

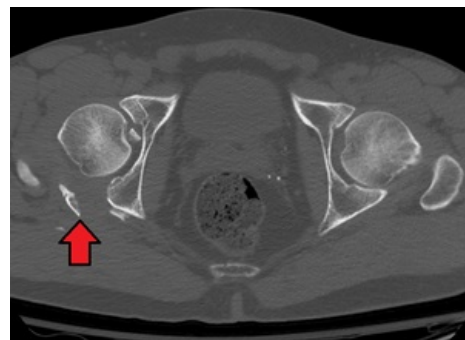
- VIŠŇA, Petr a Jiří HOCH, et al. *Traumatologie dospělých : učebnice pro lékařské fakulty*. 1. vydání. Praha : Maxdorf, 2004. 157 s. s. 80-81. ISBN 80-7345-034-8.



Kombinovaná fraktura pánve s centrálně luxovanou frakturou acetabula



Zlomenina zadního oblouku řešená osteosyntézou (dlaha a šrouby)



CT zlomeniny acetabula

