

Vitamin A

Vitamin A zahrnuje retinol, retinal a kys. retinovou. Vytváří se v organismu z β -karotenu a některých jiných karotenoidů. K resorpci je nutná sekrece žluče. Karoten se transportuje do jater, kde se metabolizuje na vitamin A a ukládá do zásob. K mobilizaci vitaminu A je nutný zinek. V krvi se transportuje na RBG (retinol binding globulin). Ten je snížen při retinitis pigmentosa, proteinurii a nízkobílkovinné stravě.

Vitamin A je potřebný pro stabilizaci membrán, dozrávání a diferenciaci epitelů, integritu kůže a sliznic, keratinizaci, podporu imunitních reakcí, tvorbu hleny, metabolismus kostí a zubů, vývoj placenty, spermatogenezi, je důležitý prekurzor rodopsinu. Nedostatek či nadbytek vede k ruptúře membrán lysozómů a uvolnění hydroláz.

Beta karoten má, kromě toho, že je prekurzor vitaminu A, antioxidační a antionkogenní účinek (uplatňuje se v prevenci promoční fáze karcinogenního mechanismu, snižuje riziko vzniku karcinomu plic).

Zdroj

Vitamin A jako takový je pouze v živočišných potravinách. Nejbohatším zdrojem jsou játra, relativně málo je ho v žlutcích, tučích a mase. Zdrojem beta karotenu je zelená, červená či oranžová zelenina a ovoce.

Denní doporučená dávka pro dospělé podle DACH 2000^[1] je 1 mg ekvivalentů retinolu. Vyšší potřebu mají těhotné a kojící ženy.

Poměr přepočtu beta karotenu na ekvivalenty retinolu: dříve byl poměr přepočtu beta karotenu na ekvivalenty retinolu 6:1. Na podkladě studií o množství potřebných karotenů pro prevenci noční slepoty pokud jsou karoteny hlavním zdrojem vitaminu A změnil americký IOM tento poměr na **12:1**.^[2]

To znamená, že:

- v tabulkách složení potravin, které vycházejí z původního přepočtu 6:1 je obsah vitaminu A v potravinách nadhodnocený;
- příjem vitaminu A u populací je nižší, než se předpokládalo.

Deficit

Nedostatek z potravy je v Evropě při běžných stravovacích zvyklostech řídký, může vzniknout při poruchách resorpce tuků (např. celiakie, poruchy funkce pankreatu).

V globálním měřítku se nedostatek vitaminu A řadí mezi nejvýznamnější malnutrice: v rozvojových zemích je nejčastější příčinou slepoty u dětí a přispívá k úmrtí značného počtu dětí na běžné infekce protože již subklinický nedostatek snižuje imunitu.^[3]

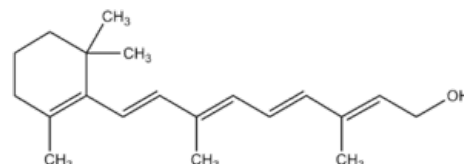
 *Podrobnější informace naleznete na stránce Onemocnění z nedostatku živin.*

Klinické projevy

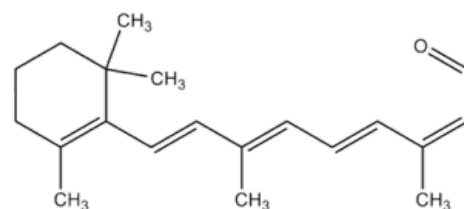
- **Postižení oka - xeroftalmie:** Nejdříve se objevuje **šeroslepost** (hemeralopie, vlčí tma), reverzibilní **xerosis conjunctivae** (spojivky schnou a hrubnou), stříbřité Bitotovy skvrny tvaru trojúhelníku. Následovat mohou nevratné změny: změknutí rohovky (keratomalacie) a ulcerace hojící se jizvou.
- **Porucha imunity** – snížená odolnost k infekcím.
- **Změny epitelu různých orgánů** – keratinizující metaplasie, suchá šupinatá kůže, folikulární hyperkeratóza (**Morbus Darier** – postižení kůže tváře, krku, zadku a extensorů – vzor posypané mouky), metaplázie epitelu hrtanu – chrapot; dolních dýchacích cest – epitel usychá a odlupuje se → může ucpávat bronchioly; metaplázie epitelu močových cest predisponuje k pyurii a hematurii; suchá je i vaginální sliznice; vlasy bez lesku.
- Popisovány jsou i jiné změny, ale protože u postižených jsou většinou i jiné karence, není u nich jasná přesná úloha vitaminu A.^[4]

Pro **hodnocení stavu zásobení populace** vitaminem A se používá hodnocení výskytu **noční slepoty** a, nověji, **hladiny plasmatického retinolu** $<0,70 \mu\text{mol/l}$.^[3]

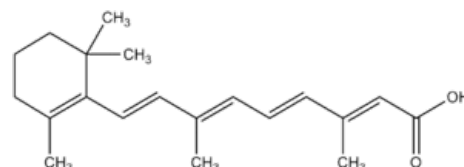
Nadbytek



Retinol



Retinal



Kyselina retinová

K projevům hypervitaminózy dochází pouze po preformovaném vitaminu A. Kyselina retinová je teratogenní. Těhotné ženy by proto v průběhu prvního trimestru těhotenství neměly konzumovat játra (nejbohatší zdroj vitaminu A), která mohou obsahovat velmi vysoká množství retinolu.^[1]

Nebezpečným zdrojem předávkování mohou být masti s retinoidy (na psoriázu apod.). Matkám léčeným mastmi se mohou narodit poškozené děti i 2 roky po ukončení léčby (Autor neudán!).

Akutní hypervitaminóza se projeví **intrakraniální hypertenzí** – zvracení, spavost, vyklenutí velké fontanely a/nebo obrazem jako při intrakraniálním tumoru (pseudotumor cerebri) – edém papily, obrny hlavových nervů. Dojde k ní po dávce u dospělého >100x u dítěte >20x převyšující doporučenou dávku (potravinový doplněk, játra ledního medvěda nebo žraloka).

Chronická hypervitaminóza – nechť k jídlu, nauzea, zvracení, hubnutí, průjmy, alopecie, krvácení, fragilita kostí, hepatotoxicita (hepatomegalie a další příznaky poruchy jater). Dojde k ní po týdnech až letech konzumace množství >10x převyšujícího doporučenou dávku.

Horní hranice denního dlouhodobého bezpečného příjmu pro dospělé je podle DACH 2000^[1] 3 mg vitaminu A.

Podávání vysokých dávek (do 10 mg) **beta karotenu** se ve velkých epidemiologických studiích jeví jako neškodné, ale v dalších studiích došlo u kuřáků po dávkách 20 – 30 mg ke zvýšení incidence rakoviny plic.

Karotenemie

Po dlouhodobé nadměrné konzumaci mrkve nebo jiného ovoce či zeleniny bohatého na karoten vzniká žluté zbarvení kůže – karotenémie – benigní stav, protože konverze karotenu na vitamin A je pomalá. Od ikteru se liší tím, že nejsou žlutě zbarvené sklery a sliznice. Hypothyroidismus, diabetes mellitus, onemocnění jater a ledvin mohou být spojeny s karotenémií pro poruchu konverze beta karotenu – nejde ale o nadbytek z potravy.^[5]

Odkazy

Související články

- Vitaminy • Vitaminy rozpustné v tucích
- Zátěžový test s vitaminem A
- Beta-karoten

Externí odkazy

- Vitamin A (česká wikipedia)
- Vitamin A (anglická wikipedia)

Reference

- Deutsche Gesellschaft für Ernährung, Österreichische Gesellschaft für Ernährung, Schweizerische Gesellschaft für Ernährungsforschung, Schweizerische Vereinigung für Ernährung. . *Referenzwerte für die Nährstoffzufuhr (DACH)*. 1. vydání. Frankfurt am Main : Umschau/Braus, 2000. 216 s. ISBN 3-8295-7114-3.
- PANEL ON MICRONUTRIENTS,, SUBCOMMITTEES ON UPPER REFERENCE LEVELS OF NUTRIENTS AND OF INTERPRETATION AND USE OF DIETARY REFERENCE INTAKES a STANDING COMMITTEE ON THE SCIENTIFIC EVALUATION OF DIETARY REFERENCE INTAKES. *Dietary Reference Intakes for Vitamin A, Vitamin K, Arsenic, Boron, Chromium, Copper, Iodine, Iron, Manganese, Molybdenum, Nickel, Silicon, Vanadium, and Zinc*. 1. vydání. Washington D.C : National Academic Press, 2002. 800 s. ISBN 978-0309072908.
- World Health Organization. . *Global prevalence of vitamin A deficiency in populations at risk 1995–2005 : WHO Global Database on Vitamin A Deficiency* [online] . 1. vydání. Geneva : World Health Organization, 2009. 55 s. Dostupné také z <http://apps.who.int/iris/bitstream/10665/44110/1/9789241598019_eng.pdf>. ISBN 978-92-4-159801-9.
- SOMMER, A. *Vitamin A deficiency and its consequences* [online] . 1. vydání. Geneva : WHO, 1995. 69 s. Dostupné také z <http://whqlibdoc.who.int/cgi-bin/repository.pl?url=/publications/1995/92415447783_eng.pdf>. ISBN ISBN 92 4 154478 3.
- KARTHIK, SV, et al. Carotenemia in infancy and its association with prevalent feeding practices. *Pediatr Dermatol*. 2006, roč. 23, vol. 6, s. 571-3, ISSN 0736-8046.

Použitá literatura

- BENEŠ, Jiří. *Studijní materiály* [online]. [cit. 2010]. <<http://jirben.wz.cz>>.
- BENCKO, Vladimír, et al. *Hygiena*. 2. vydání. Praha. 2002. ISBN 80-7184-551-5.