

Venózní drenáž hrudní stěny

Venózní drenáž mezižebních prostorů

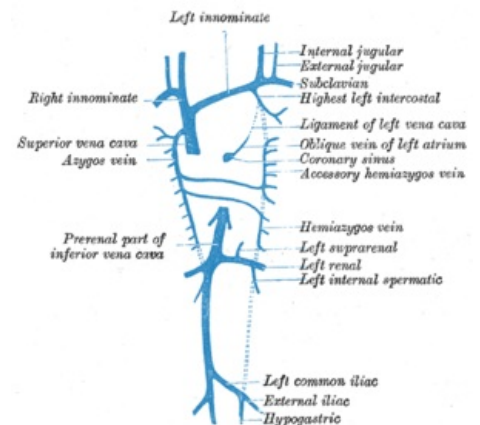
Na odvodu žilní krve z hrudní stěny se podílejí:

- **vv. intercostales anteriores dx. et sin;**
- **vv. intercostales posteriores dx. et sin.** pro 2. až 11. mezižební prostor;
- **v. intercostalis superior dx. et sin.** - jedna na každé straně; vlévá se do nich krev z 2. až 4. v. intercostalis posterior;
- **v. intercostalis suprema dx. et sin.** - z 1. mezižebního prostoru na obou stranách;
- **v. subcostalis dx. et sin.** - pod 12. žebrem.

Většina těchto žil ústí do v. azygos alebo v. hemiazygos resp. v. hemiazygos accessoria.

V mediastinum posterius po stranách těl hrudních obratlů vpravo probíhá **v. azygos**, vlevo zdola **v. hemiazygos** a vlevo shora **v. hemiazygos accessoria**. Vena azygos vzniká soutokem **v. lumbalis ascendens dextra** a **v. subcostalis dextra** (v. hemiazygos vzniká soutokem stejnojmenných žil na levé straně).

Vena azygos se nachází dorzálně od oesophagu, vpravo od ductus thoracicus a aorta thoracica, přijímá 5. až 11. pravou mezižební žílu a ústí jako **arcus venae azygos** do vena cava superior těsně před jejím vstupem do perikardu. **Vena hemiazygos** je uložena dorzálně od aorta thoracica, vlévá se do ní krev z 9. až 11. mezižební žíly vlevo a spolu s **v. hemiazygos accessoria** ústí do **v. azygos** nejčastěji na úrovni obratle Th8. Vena hemiazygos accessoria odvádí krev z 5. - 8. mezižebří vpravo.



Vena azygos a jej přítoky

První mezižební prostor na obou stranách drénuje **v. intercostalis suprema**, která se vlévá do **v. brachiocephalica** na své straně. Žíly z **2. až 4. mezižebří** se na obou stranách spojují do **v. intercostalis superior dx. et sin.**. Tato žíla na pravé straně ústí do **arcus venae azygos** a na levé straně do **v. brachiocephalica sin.**.

Vena subcostalis dx. et sin. se spojuje s příslušnou **v. lumbalis ascendens**, a tak na pravé straně vzniká **v. azygos** respektive **v. hemiazygos** vlevo.

Vyústění žil hrudníku

- vv. intercostales anteriores -> vv. thoracicae internae

Pravá strana

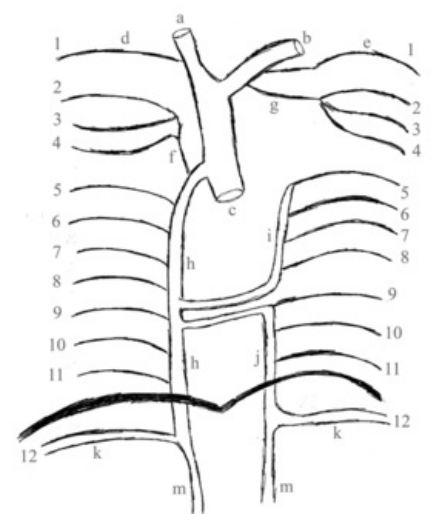
- 1. v. intercostalis posterior dx. = **v. intercostalis suprema dx.** → v. brachiocephalica dx.
- 2. - 4. vv. intercostales posteriores dx. → **v. intercostalis superior dx.** → arcus venae azygos
- 5. - 11. vv. intercostales posteriores dx. → **v. azygos**

V. subcostalis dx. po spojení s v. lumbalis ascendens dx. vytváří v. azygos, která se vlévá do v. cava superior

Levá strana

- 1. v. intercostalis posterior sin. = **v. intercostalis suprema sin.** → v. brachiocephalica sin.
- 2. - 4. vv. intercostales posteriores sin. → **v. intercostalis superior sin.** → v. brachiocephalica sin.
- 5. - 8. vv. intercostales posteriores sin. → **v. hemiazygos accessoria** → ve výšce Th8 spolu s v. hemiazygos ústí do v. azygos
- 9. - 11. vv. intercostales posteriores sin. → **v. hemiazygos** → v. azygos

V. subcostalis sin. po spojení s v. lumbalis ascendens sin. vytváří v. hemiazygos.



Žíly hrudní stěny: **a** - v. brachiocephalica dx. **b** - v. brachiocephalica sin. **c** - v. cava sup. **d** - v. intercostalis suprema dx. **e** - v. intercostalis suprema sin. **f** - v. intercostalis sup dx. **g** - v. intercostalis sup sin. **h** - v. azygos **i** - v. hemiazygos accessoria **j** - v. hemiazygos **k** - v. subcostalis sin. et dx. **m** - v. lumbalis ascendens dx. et sin.

Odkazy

Související články

- Arteriálne zásobenie hrudnej steny
- Inervácia hrudnej steny

Použitá literatura

- ČIHÁK, Radomír. *Anatomie III.* 2., upr. a dopl vydání. Praha : Grada Publishing, spol. s. r. o., 2004. 673 s. ISBN 80-247-1132-X.