

Vývojová dysplázie kyčelní

Vývojová kyčelní dysplázie (VDK, anglicky developmental dysplasia of the hip – DDH, dříve nesprávně vrozená dysplázie kyčelní) je souvislá řada postižení od nejlehčích dysplázií až po těžké luxace kyčelního kloubu. Je zároveň predispozicí k sekundární koxartróze. Představuje poruchu vývoje všech součástí kyčelního kloubu - proximálního femuru, acetabula i kloubního pouzdra

Výskyt

- **nejčastější** vrozená vada u dětí
- výskyt v naší populaci – 3 %, skutečné luxace 0,3 %
- častěji u **dívek** (3–5x, citlivější k působení relaxinu)
- sezónní výskyt (častěji v zimních měsících), rasový výskyt (u černochů vzácně)

Screening v ČR

Vzhledem k výše uvedenému je v ČR vyhláškou MZČR stanoven **povinný screening VDK tzv. metodou trojího síta**. Ideálně by měl novorozence vyšetřit ortoped **již v porodnici mezi 2. - 5. dnem** (pokud nelze, potom do 3 týdnů života včetně ultrazvukového vyšetření). Další vyšetření by měla proběhnout **mezi 6. - 9. týdnem (2. vyšetření) a mezi 12. - 16. týdnem (3. vyšetření)**. Zavedení UZ do diagnostiky prakticky eliminovalo diagnostiku prostřednictvím RTG a hlavně screening tým, jak umožňuje včasný záchyt a tudíž i včasnou léčbu, je prevencí rozvoje těžkých forem, které vyžadují distrakční léčbu či operační reposici.

Etiologie

Je pravděpodobně **multifaktoriální**, uplatňují se vlivy endogenní i exogenní. Roli hrají faktory genetické, mechanické, etnické (ve střední Evropě je významně vyšší incidence než v jiných částech Evropy či USA). Ovlivňovány jsou zejména:

1. vývoj acetabula
2. vývoj proximálního femuru
3. laxita kloubního pouzdra (tj. kloubní hypermobilita)

Existuje řada teorií, žádná z nich není všeobecně akceptována, ale ani vyvrácena:

- **teorie o první vadě** (teorie dědičnosti) – polygenní recesivní geny ovlivňují dysplázii acetabula, monogenní dominantní geny dysplázii pouzdra, syndromy (Ehlers-Danlos, Marfan, Larsen aj.), laxita kyčelního kloubu způsobená mateřskými hormony
- **teorie intrauterinní polohy plodu** – VDK se vyvíjí jako výslednice zvýšené torze proximálního femuru a inklinace jamky (součet obou úhlů $> 60^\circ \rightarrow$ dojde k VDK), porod koncem pánevním (kolena v hyperextenzi, hemstringy vytahují femur z jamky), luxace dělí na teratologické a antropologické (tj. u dětí jinak normálních, jedině u nich lze dosáhnout léčbou plného úspěchu)
- **teorie o prodlouženém pouzdru** – na hormonálním podkladě
- **teorie o infekci matky** (zejména virová infekce v těhotenství)
- **teorie endokrinní poruchy**
- **svalová teorie**
- **teorie o sezónním výskytu** (statisticky)
- **změny v oblasti krčku** (Zahradníček)
- **teorie o vzájemném vztahu velikosti plodu a dělohy**
- **poporodní mechanické faktory** – **proto vývojová dysplázie - hlavní kofaktor poloha v extenčně addukční vazbě DK, asymetrie držení hlavy/trupu a DK, stranová predilekce.**

Anatomie

Vývoj kyčelního kloubu začíná mezi 3. a 6. týdnem intrauterinního života:

- **antetorze krčku (anteverze)** – Novorozenec až 40° , u dospělých nakonec mezi $12-15^\circ$
- **CD úhel** (kolodigrafický – úhel mezi krčkem a diafýzou) – při narození kolem 150° (tzv. fyziologická valgozita), v dospělosti zhruba 130°
- **anteverze acetabula** – 2° retroverze až 14° anteverze, význam m. iliopsoas
- **osifikační jádra stehenní kosti** – Diafýza 6. týden intrauterinně, distální epifýza 9. M i. u., proximální epifýza od 3. M postnatálně, velký trochanter 4. R, malý trochanter 12. R
- **Y-chrupavka a chrupavka velkého trochanteru** – zanikají kolem 13.–14. roku věku

Patologická anatomie

VDK je spojitá řada patologických změn od nejlehčích po nejtěžší stupně.

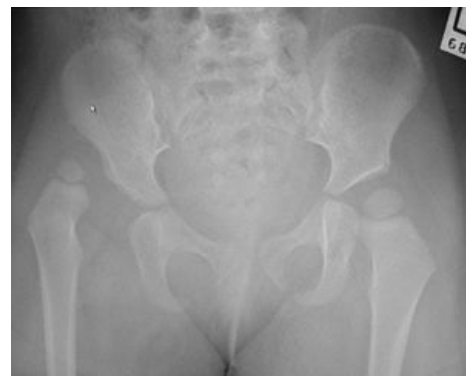- **acetabulum** – bývá deformováno vpředu, může být everze labra, porušena kostěná + chrupavčitá část acetabula, luxace směřuje ventrálně a proximálně
- **krček stehenní kosti** – antetorze spojena s valgozitou, tlakem změny na okraji acetabula

Stupně VDK při narození dle Dunna:

1. stupeň – polohová instabilita

2. stupeň – subluxace

3. stupeň – luxace – výrazná deformace acetabula, výrazná antevertze, inverze limbu, protažené ligamentum teres i ligamentum transversum, změny na pouzdru a kloub inkongruentní, v dalším průběhu se zvyšuje tlak na hlavičku, kloubní pouzdro se nadále prodlužuje a uvolňuje, může dokonce srůstat s hlavicí, dochází ke změnám na limbu, prodlužuje se ligamentum capitis femoris, zmnožuje se pulvinar, zvětšuje se valgozita krčku a antevertze, bývá menší hlavička



Rentgenový obraz VDK.

- **svaly** – zkráceny, nejvíce však změněn musculus iliopsoas, kt. je hlavičkou vytahován a zařezává se do pouzdra, kde vytváří istmus a tzv. pouzdro tvaru přesýpacích hodin

Izolovaná dysplázie acetabula nezpůsobuje luxaci ani subluxaci kyčle, rozlišujeme **4 stupně dysplázie acetabula**:

1. stupeň – acetabulum normální, jen laterální okraj není plně vyvinut

2. stupeň – již strmá stříška

3. stupeň – oválné acetabulum, vertikálně prodloužené

4. stupeň – acetabulum je ploché, je již vyvinutý neokotyl (neoacetabulum), ve kterém je hlavička femuru

Vždy je přítomno prodloužení ligamentum teres, hypertrofický pulvinar a zpomalení osifikace epifýzy proximálního femuru, a tím vzniklý dlouhý valgózní krček s velkou antevertzí.

Vyšetřovací metody

1. klinické vyšetření
2. sonografie dětských kyčelních kloubů podle Grafa
3. rentgenové vyšetření

Klinické vyšetření

Anamnéza zaznamenává průběh těhotenství – první či opakované, zda nebyla matka nemocná (hl. virózy), neprodělala radiační zátěž atp., pátráme po přítomnosti VDK a ostatních vrozených ortopedických vadách v rodině i širším příbuzenstvu. Při **vlastním klinickém vyšetření** sledujeme:

- **postavení dolních končetin** – patologická velká flexe a abdukce / addukce v kyčlích, asymetrie držení končetin
- **svalový tonus**
- **pohyb končetin** – omezení abdukce na jedné, případně na obou stranách
- **hloubku adduktorových jamek** – palpací kloubní hlavice v jamce
- **asymetrii stehenních rýh**
- **asymetrii gluteálních rýh** v poloze na břiše či ve visu
- přítomnost **skoliózy**
- **palpujeme velký trochanter** v poloze na břiše – příliš volný pohyb by neměl být
- **Bettmanovo znamení** – při 90° flexi v kolenou a kyčlích je koleno na luxované straně níže
- **Barlow** – dislokační test, DK flektujeme do 60°, stehno obejmeme dlaní tak, že palec je na vnitřní straně kolena a stehna, prsty jsou na zevní straně stehna a dosahují k velkému trochanteru. Tlakem na stehno v podélné ose při současné lehké vnitřní rotaci s addukcí dojde u nestabilní kyčle k vyklouznutí hlavice z acetabula
- **Ortolanův příznak** – při převádění končetiny do abdukce a flexe dojde k přeskočení a lupnutí (repozice hlavice do jamky kyčelního kloubu), nikdy nedělat násilím (aby nedocházelo k traumatizaci luxované hlavice)
- **Trendelenburgův příznak** – u větších dětí, pokles pánve při stožení na 1 noze

Sonografie

Nenahrazuje RTG vyšetření, ale může je minimalizovat.

Systém trojího síta (dle prof. Grafa) zahrnuje vyšetření klinické a sonografické:

- **1. etapa** (3.–5. den po narození) – v porodnici – vyšetření nejprve klinické, pak sonografické, lineární sonda 5–7,5 MHz, již od porodnice nutné dbát na správné balení novorozenců (preventivně abdukční)
- **2. etapa** (na konci šestinedělí, 6.–9. týden) – v ortopedické ambulanci – klinické + sonografické vyšetření, nejvíce nestabilních a dysplastických kyčlí se zjistí kolem 6. týdne věku + nutno neprodleně zahájit léčbu
- **3. etapa** (12.–16. týden) – klinické + sonografické vyšetření, při nejasných nálezech doplníme RTG

Hodnocení podle Grafa

Při vyšetření užíváme pomocných linií:

- **základní linie** – totožná s echem kosti kyčelní
- **linie kostěného okraje acetabula** – přímka procházející dolním okrajem kosti kyčelní a inflexním bodem (promontoriem) / vrcholem kostěné stříšky
- **linie chrupavčité stříšky** – spojuje inflexní bod + střed labra
- **úhel α** (úhel kostěné stříšky) – úhel, který svírá základní linie s linií kostěné stříšky, normálně 60° a více
- **úhel β** (úhel chrupavčité stříšky) – úhel, který svírá základní linie s linií chrupavčité stříšky, normálně 55° a méně
- **centrace hlavice** – správná, je-li větší část hlavice mediálně od základní linie

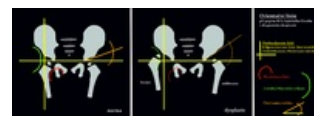
Nálezy dělíme do následujících skupin:

- **typ I** – normální nález bez ohledu na věk
- **typ II - stabilní dysplázie** – nejrozšířenější forma VDK, centrovaný kyčelní kloub se zaobleným kostním okrajem, úhel α je 50–59° a β je větší než 55°, prodloužit abdukční balení (případně Frejkova peřinka) do normalizace sonografického nálezu
- **typ III - decentrovaný kyčelní kloub** – nedostatečně vyvinutá kostěná i chrupavčitá stříška, kyčel decentrovaný a hlavice proximalizovaná, nelze měřit úhel α , distrakční režim, verifikujeme RTG vyšetřením
- **typ IV - nejzávažnější** – končí často otevřenou repozicí, okamžitě distrakční režim

Rentgenové vyšetření

Stanovení úhlů a pomocných linií:

- **Hilgenreinerova linie** – čára spojující středy Y-chrupavek
- **úhel stříšky** (AC úhel) – mezi spojnicí okrajů acetabula a Hilgenreinerovou linií, ve věku 3–4 měsíců norma do 30°, vyšší patologický
- **Shentonova-Ménardova linie** – pomyslná křivka jdoucí krčkem femuru + plynule přecházející do mediálního okraje horního raménka stydké kosti
- **Hlavinkova linie** – myšlená křivka procházející zevním okrajem lopaty kosti kyčelní a zevním okrajem krčku stehenní kosti
- **Ombrédannova-Perkinsova vertikála** – linie spuštěná ze zevního okraje acetabula kolmo na Hilgenreinerovu linii
- Kopitzův paralelogram (tzv. čtverec jistoty) – dolní strana je tvořena horním okrajem epifyzární linie femuru a horní strana linií stříšky, u patologických stavů kosoúhlý čtyřúhelník



RTG orientační linie

Podle RTG nálezů dělíme VDK do několika skupin:

- **preluxace** (acetabulární dysplázie) – pouze strmá stříška a zvětšení AC úhlu (od 30–35°), klinický nález normální, hlavice dobře centrována, terapie: abdukční balení
- **subluxace** – kromě AC úhlu (větší než 30°) porušena i Shentonova a Hlavinkova linie, horní konec nepřesahuje Hilgenreinerovu linii, terapie: Frejkova peřinka či Pavlíkovy třmeny, sledujeme po 1–3 týdnech
- **marginální luxace** – krátká strmá stříška, hlavice tlačí na zárodečnou vrstvu chrupavčité stříšky a labra → vede k dysplázii acetabula, porušeny Shentonova i Hlavinkova linie, Kopitzův paralelogram výrazně kosoúhlý, terapie: hospitalizace – distrakce + spika či operace
- **luxace** – jádro v horním zevním kvadrantu, lateralizace hlavice, porušena Shentonova i Hlavinkova linie (prochází mediálním okrajem femuru), klinicky zkrat a asymetrie končetiny, prázdná kloubní jamka, omezení abdukce, nález je nejnapadnější v tzv. „žabí poloze“ (na břicho s flexí končetin v kolenou a kyčlích nelze na luxované straně abdukovat – končetina je ve větší či menší extenzi), terapie: hospitalizace – distrakce a spika či operace

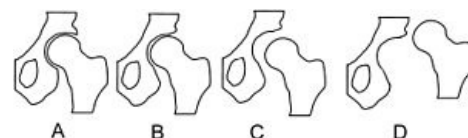


Schéma stupňů kyčelní dysplázie.

Terapie

Principem je **z decentrovaného a nestabilního kloubu vytvořit správně indikovanou léčbou kloub stabilní a centrováný**. Kyčelní dysplázie vyžaduje léčbu abdukční pomůckou adekvátní ke zjištěnému stavu. **Preventivní indikace širokého (abdukčního) balení je obsolentní**, neboť bezdůvodně zpomaluje motorický vývoj dítěte.

Pro nejjednodušší stupně dysplázie využíváme **Frejkovu peřinku, Wagnerovy punčošky nebo Pavlíkovy třmeny**. Režim nošení všech pomůcek je celodenní (tedy 23 hodin, 1 hodina je vyčleněna na hygienu).

U decentrované kyčle s kontrakturou nebo neúspěchu předchází léčby je indikována **distrakční léčba** za hospitalizace. Distrakce trvá celkem 6 týdnů a je ukončena atrofickým vyšetřením v krátké celkové anestezii. Pokud je nález příznivý, nasazujeme oboustrannou spiku na dalších 6 týdnů a doléčujeme v Pavlíkových třmenech. Naopak, pokud při arthrografii nalézáme repoziční překážku, je indikováno operační řešení.

Konzervativní terapie

Pomůcky užívané pro konzervativní léčení:

- **prosté abdukční balení** – užíváme jako prevenci minimálně do 6 týdnů věku, kdy nacházíme nejvíce dysplázií, dále u preluxací
- **abdukční Frejkova peřinka či Pavlíkovy třmeny** – u subluxe a preluxe po 16. týdnu věku, dokud se neobjeví osifikační jádro femuru
- **distrakční režim** – za hospitalizace, u marginální a ilické luxace, rám součástí kojenecké postele
 - distrakci provádíme podle stanoveného harmonogramu a systému závěsů
 - užíváme jen takových poloh, kdy není ohroženo prokrvení hlavičky (bezpečná zóna, safe zone) – flexe v kyčlích v rozsahu 90–120°, abdukce 50–70°, stabilní zóna (stable zone) je oblast, při níž je kyčel centrována a je stabilní (vždy v rozsahu bezpečné zóny)
 - distrakce probíhá 24 hodin denně, dítě snímáme jen na krmení + hygienu
- o repozici se přesvědčujeme sonograficky, rentgenologicky a klinicky, k vyloučení repoziční překážky provádíme artrografii
- v případě ověření repozice a vyloučení repoziční překážky zahajujeme retenční fázi léčení – přiložení sádrové spiky v bezpečné zóně nejméně na 6 týdnů, pak snímáme a po RTG a SONO kontrole nasazujeme abdukční pomůcku
- nebezpečí aseptické nekrózy hlavičky → kontrolujeme rentgenologicky zpravidla jednou za 8 týdnů, ultrazvuková kontrola může být častější
- najdeme-li repoziční překážku, operujeme



Frejkova peřinka



Pavlíkovy třmeny

Operační terapie

4 základní typy operací VDK:

1. otevřené (krvavé) repozice (jednostranná do adolescentního věku, oboustranná do 10 let)
2. extraartikulární výkony na proximálním femuru
3. pánevní osteotomie či acetabuloplastiky
4. kombinace těchto výkonů (např. Salterova pánevní osteotomie + varizační osteotomie femuru)

Repoziční překážky:

- *extraartikulární* (striktura kloubního pouzdra) – zkrácený m. iliopsoas, adduktory, m. gluteus medius
- *intrakapsulární* – invertovaný limbus, pulvinar acetabuli, zbytnělé lig. transversum acetabuli aj.

Jde o operace repoziční, s otevřením kloubního pouzdra, provede se zakloubení a následná sádrová fixace. Různé typy **operačních přístupů** (přední či mediální)

- je-li přítomna velká antevertze → připojena subtrochanterická osteotomie s abreviací femuru

Po 18. měsíci věku již není mělké acetabulum schopné udržet reponovanou hlavici v jamce → nutné připojit **pánevní osteotomii** (zastřešující operace):

- **Salterova pánevní osteotomie** (po 18. měsíci věku) – korekce špatné orientace acetabula, aby byla kyčel stabilní ve funkčním postavení, osteotomie se provádí supraacetabulárně, do incisura ischiadica se zavede pila, po protěti pánve se do osteotomie vkládá štěp z lopaty kyčelní → acetabulum se sklápí vpřed a laterálně → změní se úhel stříšky, hlavička je v kyčli po zakloubení stabilní, výhoda: acetabulum a jeho chrupavka zachovány (fyziologické poměry v kloubu), operaci se prodlouží i končetina o tloušťku vloženého štěpu
- **Pembertonova osteotomie** – osteotomie nepronikala do incisury ischiadické, štěpy nebyly fixovány kovovým materiálem
- **Steelova trojí osteotomie** (nad 6 let) – osteotomie všech 3 pánevních kostí kolem acetabula, úprava pozice acetabula do předem zvolené polohy a transfixace Kirschnerovými dráty, náročná operace
- **Chiariho osteotomie** – horizontální osteotomie s podsunutím distálního fragmentu mediálně → došlo k zastřešení na zevní straně nad kyčelním kloubem

Operace následků léčení:

- **extraartikulární transpozice velkého trochanteru** – přerostlý a vysoce nasazený velký trochanter se odtíná, fixuje se asi 3 cm distálněji a současně se připojuje jeho apofyzeodéza

Izolované výkony v oblasti proximálního femuru:

- **valgizační** či
- **varizační**
- **derotační osteotomie**

Komplikace terapie a reziduální vady

- aseptická nekróza hlavice femuru (7%) se změnami tvaru hlavice (coxa plana, coxa vara s přerůstem velkého trochanteru, coxa magna)
- tvarové odchylky acetabula
- změny CD úhlu a úhlu antetorze

Odkazy

Související články

- Vrozené vady končetin
- Kongenitální pakloub bérce
- Proximální fokální femorální deficiencie
- Trendelenburgův příznak

Použití literatura

- KOUDELA, K., et al. *Ortopedie*. 1. vydání. Praha : Karolinum, 2004. ISBN 80-246-0654-2.
- SOSNA, A., P. VAVŘÍK a M. KRBEC, et al. *Základy ortopedie*. 1. vydání. Praha : Triton, 2001. ISBN 80-7254-202-8.
- Vypracované otázky k atestaci z pediatrie, MUDr. Havránek
- DUNGL, P., et al. *Ortopedie*. 1. vydání. Praha : Grada Publishing, 2005. ISBN 80-247-0550-8.