

# Vývoj, osifikace a variace pánevní kosti

Vývoj mezenchymu pro základ *os coxae* probíhá v bazi rostoucího končetinového pupenu od konce 5. týdne vývoje. **Chondrifikace** začíná v 6. týdnu vývoje. První **osifikace** se objevuje v *os ilium* v 9. týdnu vývoje.

## Osifikace pánevní kosti

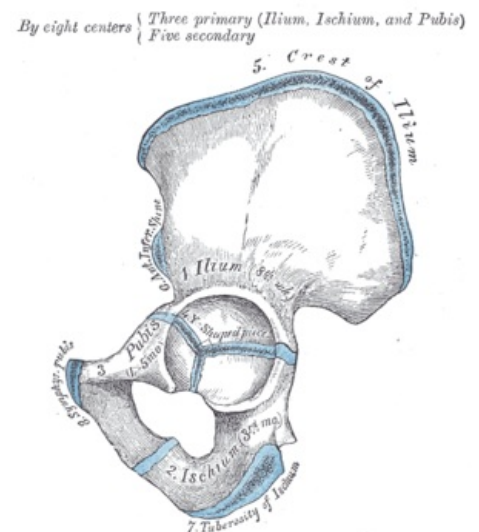
Na pánevní kosti se nacházejí **3 osifikační jádra**:

- v *os ilium* (9. fetální týden);
- v *os ischii* (4. fetální měsíc);
- v *os pubis* (4–5. fetální měsíc).

Z těchto center se osifikace šíří do každé kosti zvlášť. Při narození je chrupavčitá celá oblast acetabula, část přední strany *os ilium*, *crista iliaca* a takéž pruh podél dolního okraje *os coxae*. Rozsáhlá chrupavka na vnější straně acetabula přechází na vnitřní plochu kosti, kde vytváří **tvár písmena Y** a odděluje *os ilium*, *os ischii* a *os pubis*.

Osifikující *os ischii* a *os pubis* srůstají svými rameny v 7.–8. roce života. Osifikace *cartilago ypsiloformis* začíná ze dvou sekundárních osifikačních center v acetabulu a to okolo 12.–13. roku. Jedno z těchto osifikačních center, dočasně nápadnější a samostatné, se nazývá ***os acetabuli***. Tato osifikace je též oblastí růstu celé krajiny acetabula. Chrupavčitý pruh na dolním okraji *os coxae* začíná osifikovat nad *tuber ischiadicum* a osifikace se šíří směrem dopředu. Zároveň osifikace splývá s okolní kostí. Tento proces probíhá mezi 15.–18. rokem života. V tomto čase také probíhá i osifikace a následné splynutí s okolím v chrupavčitém lemu *crista iliaca*.

Samostatné **sekundární apofýzy** se okolo 15.–16. roku mohou objevit v *tuberculum pubicum*, ve *spina iliaca anterior posterior*, *spina ischiadica* a na okraji symfýzy *os pubis*. S okolím splývají po 16.–18. roce.



Pánevní kost a její části

## Variace pánevní kosti

Na pánevní kosti se nachází několik drobnějších tvarových variací:

1. ***sulcus supraacetabularis*** jako místo začátku *caput reflexum musculi recti femoris*;
2. ***tuberculum supraacetabulare*** – hrbolek na místě *sulcus supraacetabularis*;
3. ***sulcus infraacetabularis*** – vyhloubení pod kloubní jamkou, v průběhu *m. obturatorius externus*;
4. ***spina ischiadica*** neobvyklého tvaru, protáhlá, s facetami pro útvary, které jsou k ní připojeny;
5. ***sulcus preauricularis*** – nekonstantní vetikální žlábek na vnitřní straně kosti před *facies auricularis*, pro připojení *lig. sacroiliacum anterius*.

## Odkazy

### Související články

- Pánev
- Articulatio coxae

### Použitá literatura

- ČIHÁK, Radomír. *Anatomie 1*. 3. vydání. Praha : Grada, 2011. 552 s. ISBN 978-80-247-3817-8.