

# Vývodné cesty močové

Systém orgánů ležících mimo ledviny, které slouží k odvádění definitivní moči mimo tělo.

## Stavba stěny

- Sliznice, *tunica mucosa* – na povrchu má přechodný epitel (typický pro močové cesty), který začíná na obvodu papil. Při nenaplněných močových cestách je epitel vysoký a při naplnění se oploští;
- podslizniční vazivo, ve kterém probíhají cévy a nervy;
- *tunica muscularis* – vazivo s kolagenními a elastickými fibrilami a hladkou svalovinou (mimo musculus sphincter urethrae), která zabezpečuje pohyb moči do pánvičky;
- *tunica adventitia* – řídké kolagenní vazivo;
- část močového měchýře je kryta peritoneem.

Spojení s tkání ledviny se zúčastňují všechny tři vrstvy. Epitel plynule přechází v jednovrstevný epitel papily, střední vrstva se upíná na intersticiu ledviny, a adventitia je pevně spojená s vazivovým povrchem ledviny.

Cirkulární svalovina nad papilou se nazývá *m. sphincter papillae*, nebo též *Disseův svěrač* a pomáhá vypuzovat moč do kalichů.

## Calices Renales

Vývodné cesty močové dále pokračují jako tzv. ledvinové kalichy. Není možné zapomenout na to, že zde se již nic nevstřebává, moč se pouze sbírá z papil a je vedena do ledvinné pánvičky.

Známe dva typy kalichů:

1. *Calices renales minores* – je jich 7–14, mají pohárovitý tvar, jsou spojeny s tkání okolo papily, a sbíhají se do calices renales majores;
2. *Calices renales majores* – ty jsou zpravidla tři (*superior, medius, inferior*) a vedou moč do ledvinné pánvičky.

Tvar kalichů je individuální, přechází mezi dvěma krajními formami ampulární a dendritickou. **Ampulární** je charakteristická širokou zaoblenou pánvičkou, oproti tomu **dendritická** forma obsahuje štíhlou pánvičku a dlouhé stonky kalichů.

Kalichy začínají jako calices minores, jsou asi 1 cm dlouhé a nasedají vždy po jednom na jednu papilu pyramid. Počet kalichů se laterálním směrem redukuje – vždy 2–3 malé kalichy se spojí v jeden větší calix major. Tři až čtyři velké kalichy se sbírají do pánvičky.

## Pelvis Renalis (Pyelos)

Trojúhelníkovitý rozšířený, předozadně oploštělý dutý útvar, do kterého vstupují kalichy a vystupuje z něj *ureter*. Svojí širší částí navazuje na calices renales. Má objem 3–8 cm<sup>3</sup>, avšak už při objemu 5 cm<sup>3</sup> působá bolest – tzv. chirurgická kapacita pánvičky.

### Typy pánvičky a kalichů

- **dendritický typ pánvičky** – pánvička štíhlá, dlouhé a větvené kalichy;
- **ampulární typ pánvičky** – široká pánvička, krátké a málo větvené kalichy.

### Cévy

Kalichy i pánvička jsou zásobované z větví renálních cév.

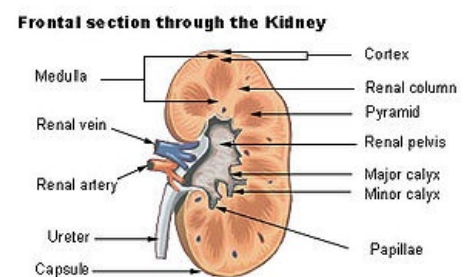
### Nervy

Přicházejí z plexus renalis.

### Poloha a projekce pánvičky

Promítá se do oblasti processus costales L1–L2, před pánvičkou je vpravo pars descendens duodeni, vlevo cauda pancreatis.

Pánvičku i kalichy je možné vyšetřovat RTG technikou zvanou pyelografie, a to buď vylučovací nebo ascendentní (kontrastní látka přichází z močového měchýře).



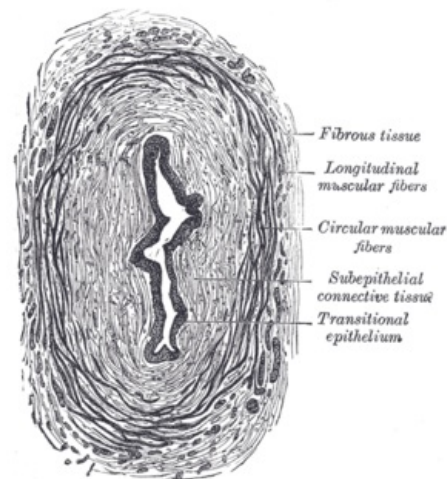
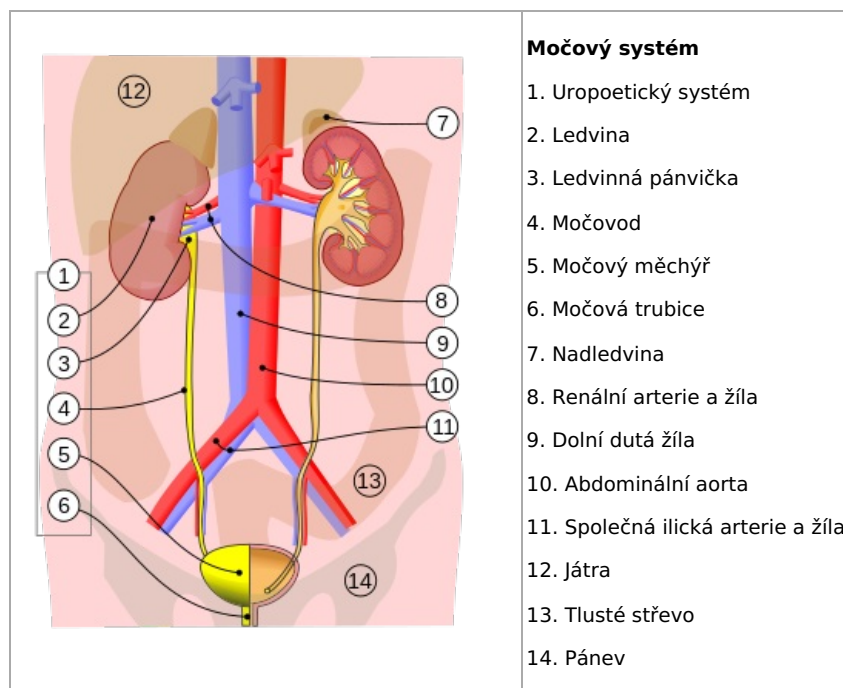
Frontální řez ledvinou a pánvička

# Ureter

Párový trubicový orgán navazující na ledvinu. Ústí šikmým štěrbinovým ústím do **ostium ureteris** do močového měchýře v místě **trigonum vesicae**. Délka je u dospělého 20–30 cm (novorozenec 5 cm). Průběh esovitý, šířka 0,5 cm.

## Části

1. **pars abdominalis** – probíhá v retroperitoneu na přední ploše musculus psoas major;
2. **pars pelvica** – probíhá v malé pánvi;
3. **pars intramuralis** – velmi krátká (1–2 cm), probíhá ve stěně močového měchýře.



Transverzální řez ureterem

## Ureter kříží

- *a. et v. testicularis/ovarica* – pobíhá je na přední stěně m. psoas major;
- *n. genitofemoralis* – v blízkosti křížení s *a. testicularis* – nerv je za ureterem;
- *a. et v. iliaca communis* vlevo a *a. et v. iliaca externa* vpravo;
- u ženy se laterálně od krčku dělohy kříží s *a. uterina* – probíhá pod – „voda teče pod mostem“;
- u muže se za spodinou močového měchýře kříží s chámovodem – *ductus deferens*, taktéž ho podbíhá.

## Fyziologická zúžení ureteru

- při přechodu pánvičky do ureteru – pelviureterický přechod;
- při průběhu nad vasa iliaca;
- v místě ústí ureteru do močového měchýře.

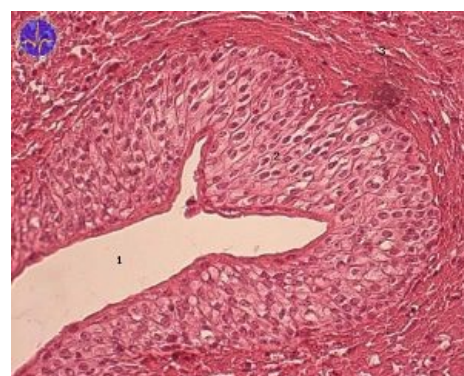
## Stavba stěny

- sliznice krytá urotem, makroskopicky viditelné řasy podmiňující hvězdovitý tvar lumen;
- hladká svalovina ve dvou vrstvách;
  - vnější cirkulární;
  - vnitřní longitudinální;
- tunica adventitia.

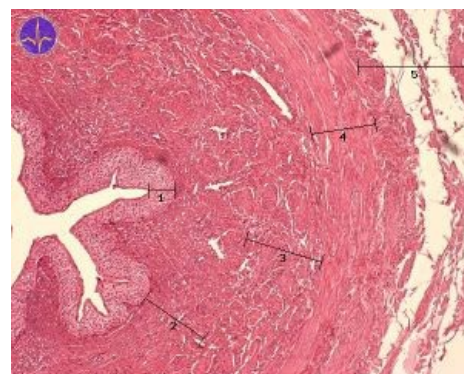## Vztah k peritoneu

- *pars abdominalis* – v retroperitoneu;
- *pars pelvica* a *pars intramuralis* – subperitoneálně.

## Cévy



Močovod - urotel



Močovod

- tepny – rr. ureterici z a. renalis, a. testicularis (ovarica), a. iliaca, a. vesicalis, a. ductus deferentis (uterina);
- žíly stejných názvů směřují do vena cava inferior;
- lymfatická drenáž – nodi lymphatici iliaci interni a communes, lumbales.

## Nervy

- sympatikus, parasympatikus a senzorické nervy vycházejí z plexus uretericus.

## Odkazy

### Související články

- Radiodiagnostické vyšetření vývodných cest močových
- Vylučovací soustava: Ledviny, Močovod, Močový měchýř
- Portál:Vylučovací systém

### Použitá literatura

- ČIHÁK, Radomír a Miloš GRIM. *Anatomie 2*. 2. vydání. Praha : Grada Publishing, 2009. ISBN 80-247-0143-X.