

Tuberkulózní meningitida

Tuberkulóza (TBC) postihuje mozek u 1 % pacientů^[1]. Maximum chorobných změn je v cisternách a plenách baze mozku – proto **bazilární meningitis**.

- průběh subakutní
- vždy sekundární postižení
- ztlustění mening, exsudát, vaskulitida

Etiologie a patogeneze

Mycobacterium tuberculosis (Kochův bacil) či *Mycobacterium bovis* proniká hematogenně do CNS, kde tvoří opouzdřená ložiska. Bakteriémie patří u **děti** k primární plicní TBC. **Dospělí** onemocní i léta po primoinfekci, často z ložiska lokalizovaného v uzlině či obratli. Dochází k uvolňování mykobakteria z opouzdřených ložisek a šíření infekce subarachnoidálně a do bazálních cisteren, přímo do tkáně mozku či míchy nebo do plexus chorioideus. Nemocní jsou dnes spíše starší lidé

Klinické příznaky

Klinické příznaky jsou dány následujícími: vlastní infekcí, exsudací s obstrukcí bazálních cisteren a hydrocefalu, vaskulitidou působící infarkty v mozku a míše z perivaskulárního zánětu. Největší je postižení mening na bazi mozku v podobě meningitidy (arachnoiditis). **Začátek** onemocnění bývá nenápadný, trvá pár dní až 2 týdny. Mezi projevy patří poruchy nálady, spavost, poruchy koncentrace, teploty (subfebrilie, mohou i chybět^[2]), pocení, bolesti hlavy (střídavé či trvalé) a břicha. Ve **2. fázi** nastupuje noční zmatenost, parézy hlavových nervů, amentně-delirantní stavy, obliterující endarteritida → parézy, ataxie, dysartrie, epileptické záchvaty a meningeální příznaky, mezi které patří např. typická bolest hlavy a šíjových svalů. Neléčení přejdou do **3. fáze**, což je kóma. Sedimentace a leukocyty v krvi jsou zvýšené. Vážnými následky bazilární meningitis jsou srůsty, často bývá postižen např. n. II s následnou slepotou. Neléčení progresivně kachektizují. alterace vědomí časem vyústí v kóma, obvykle v horizontu dnů až týdnů.^[2] Nemocní umírají obvykle na selháním oběhu i 3 týdny od prvních projevů^[1] Léčba bazilární meningitidy trvá týdny až měsíce, návratu do běžného života bývá pacient schopen za 8–12 měsíců. Mezi nejčastější **trvalé následky** patří slepota, hydrocefalus a paraplegie z endarteritis míšních cév. Vzácnější formou nemoci je **tuberkul**, což je ohraničené ložisko infiltrativního zánětu v CNS obsahující kaseózní nekrózu, kalcifikace, lymfo- a leukocytární infiltrát.

Diagnostika

Mezi diagnostické ukazatele bazilární meningitidy patří zvýšená sedimentace, anémie a leukocytóza. Hyponatremie provází syndrom nepřiměřené sekrece ADH. Diagnózu stanoví **likvor**, ve kterém dochází ke zmnožení lymfocytů i polymorfonukleárů do 500/mm³, nárůst bílkovin na 1–4 g/l při růstu globulinů, glukóza pod hladinou na 2/3 glykémie. Chloridy jsou sníženy. **Mikroskopicky** je průkaz Kochova bacilu z likvoru pozitivní ve 20 % v Ziehl-Nielsenově barvení. Z likvoru je možné mykobakteria kultivovat na Lowensteinově půdě. Přímý průkaz je možný pomocí DNA – **PCR**. Rentgen plic v 50–70 % ukáže známky nedávné nebo staré TBC.^[1] **Kožní tuberkulinový test** (Mantoux více než 10 mm) je v 90 % pozitivní, negativní může být při léčbě steroidy či při čerstvé nákaze primární TBC. Na **CT a MRI** můžeme pozorovat širší komory, infarkty, po kontrastu nabarvení mening, případně i tuberkulomy.

Léčba tuberkulózy

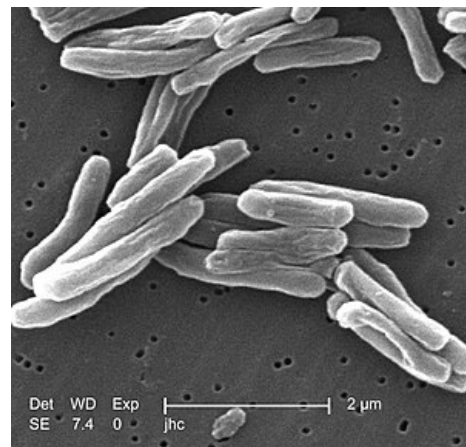
Léčba tuberkulózy trvá týdny až měsíce a je **kombinovaná**. Začínáme trojkombinací:

- isoniazid (INH)
- rifampicin
- pyrazinamid (2 měsíce)

Následuje dvojkombinace:

- isoniazid
- rifampicin (7 měsíců)

Za předpokladu možné rezistence při předchozí protituberkulózní léčbě (rozvojové země, TBC v anamnéze) přidáme jako 4. lék streptomycin nebo ethambutol. **Kortikoidy** podáváme při: deterioraci vědomí nebo horšení neurologických příznaků. Léčba rychle normalizuje hladinu cukru v moku, bílkovina a buňky se vrací k normě do 3–4 měsíců. **Prognóza** závisí na věku a kondici, vývoji arachnoiditidy a cévních komplikacích. **Mortalita** se v případě



Mycobacterium tuberculosis v elektronovém mikroskopu

časně zahájené léčby pohybuje okolo 10 %, pozdní až kolem 50 %^[1] Asi ve 30 % zanechává tuberkulózní meningitida **trvalé následky**, např. hemiplegii, slepotu, hluchotu, hypotalamopituitární dysfunkci, demenci, epilepsii^[1].

Odkazy

Související články

- Tuberkulóza (pneumologie) • Tuberkulóza (patologie) • Tuberkulóza (pediatrie) • Pottova nemoc
- Meningitida • Meningitida (pediatrie)
- Virová meningitida • Serózní meningitidy a meningoencefalitidy • Herpetická meningoencefalitida
- Hnisavá meningitida (infekce) • Hnisavá meningitida (pediatrie) • Hemofilová meningitida
- Infekční onemocnění mozku • Neuroinfekce, záněty CNS/PGS • Encefalitida

Použitá literatura

1. SEIDL, Zdeněk a Jiří OBENBERGER. *Neurologie pro studium i praxi*. 1. vydání. Praha : Grada Publishing, 2004. 363 s. ISBN 80-247-0623-7. **Cite error: Invalid <ref> tag; name "Seidel" defined multiple times with different content Cite error: Invalid <ref> tag; name "Seidel" defined multiple times with different content Cite error: Invalid <ref> tag; name "Seidel" defined multiple times with different content Cite error: Invalid <ref> tag; name "Seidel" defined multiple times with different content**
2. HERCHLINE, T a J.K AMOROSA. *<https://emedicine.medscape.com/>* [online]. ©2009. [cit. 27.6.2009]. *<https://emedicine.medscape.com//article/230802-overview>*.