

# Trigonum submandibulare

## Ohraničení

- **Kraniálně:** dolní okraj těla mandibuly;
  - **mediálně:** venter anterior m. digastrici;
  - **laterálně:** venter posterior m. digastrici;
  - **spodina:** m. mylohyoideus, m. hyoglossus, m. styloglossus.
- **Tractus angularis** – vazivový pruh oddělující parotickou a submandibulární loži, součást krční fascie.

## Obsah

- **Glandula submandibularis** – zevně sa dotýká obou bříšek m. digastricus, mediálně vybíhá přes zadní okraj m. mylohyoideus do sublinguální krajiny;
- **ductus submandibularis** – vystupuje ze žlázy směrem vpřed a vsouvá se mezi m. mylohyoideus a m. hyoglossus;
- **v. facialis** – po zevním povrchu žlázy;
- **a. facialis** – z trigonum caroticum navnitř od m. digastricus a stylohyoideus – mediálně od žlázy, nad horním okrajem žlázy se stáčí přes mandibulu a přidává se k žíle;
- **n. lingualis a ganglion submandibulare** – probíhá horní částí trigona, navnitř od okraje mandibuly, stáčí se obloukovitě vpřed a po zkřížení s ductus submandibularis vstupuje do regio sublingualis a jazyka, v oblouku je zavěšeno prasympatické ganglion submandibulare;
- **n. hypoglossus** – přichází do dolní části krajiny z trigonum caroticum navnitř od venter posterior m. digastrici – prohnutý v **arcus nervi hypoglossi**, směřuje vpřed do regio sublingualis štěrbinou mezi m. mylohyoideus a m. hyoglossus;
- **a. lingualis** – na spodině **trigonum Pirogovi** navnitř od m. hyoglossus – zde se podvazuje;
- **n. mylohyoideus** – odděluje se z n. alveolaris inferior před jeho vstupem do foramen mandibulae a sbíhá po vnitřní ploše ramus mandibulae do horní části trigonum submandibulare, uložen navnitř od žlázy, vstupuje do předního bříska m. digastricus;
- **nodi lymphoidei submandibulares** – rozložené pod okrajem dolní čelisti a kolem podčelistní žlázy, kolektory z povrchových a hlubokých vrstev všech obličejových krajín.

## Trigonum arteriae lingualis Pirogovi

- **Kraniálně:** n. hypoglossus;
- **ventrálně:** zadní okraj m. mylohyoideus;
- **kaudálně:** venter posterior m. digastrici;
- **spodina:** m. hyoglossus.

## Odkazy

### Související články

- Mandibula
- Musculus mylohyoideus
- Musculus digastricus
- Musculus stylohyoideus
- Topografické útvary krku

### Externí odkazy

- HORKÝ, Drahomír a Květoslava NOVÁKOVÁ. *Morfologie orofaciálního systému pro studenty zubního lékařství* [online] . 2. vydání. Publikováno online. 2011. Dostupné také z <<http://mefanet.upol.cz/clanky.php?aid=58>>. ISBN 978-80-244-2702-7.

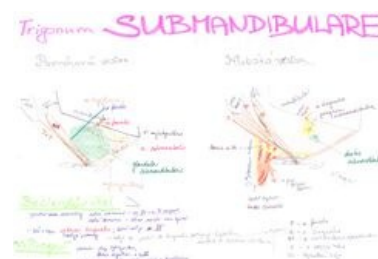
### Použitá literatura

**trigonum submandibulare**  
podčelistní trojúhelník

Červeně zvýrazněné trigonum submandibulare

**Ohraničení** venter ant.  
**mediálně** m. digastrici  
**Ohraničení** venter post.  
**laterálně** m. digastrici  
**Ohraničení** dolní okraj těla  
**kranálně** mandibuly  
**Ohraničení** m. mylohyoideus,  
**kaudálně** m. hyoglossus,  
m. styloglossus  
(svaly tvoří dno)

**Obsah** glandula  
submandibularis,  
ductus  
submandibularis,  
v. facialis,  
a. facialis,  
n. lingualis  
a ganglion  
submandibulare,  
n. hypoglossus,  
arcus n. hypoglossi,  
a. lingualis,  
n. mylohyoideus,  
nodi lymphatici  
submandibulare



Schema trigonum submandibulare

- GRIM, Miloš a Rastislav DRUGA, et al. *Základy anatomie, 5. Anatomie krajiny těla*. 1. vydání. Praha : Galén, 2002. 119 s. ISBN 978-80-7262-179-8.