

Trigonum cervicale anterius

Trigonum cervicale anterius, jiným názvem regio cervicalis anterior, je nepárová přední krční krajina.

Ohraničení:

- **kraniálně** – mandibula;
- **laterálně** – mm. sternocleidomastoidei;
- **kaudálně** – incisura jugularis sterni;
- **ventrálně** – překryta platyzmou.

Součástí krajiny jsou další topografické oblasti. Patří mezi ně trigonum submentale, trigonum submandibulare, trigonum omotracheale, trigonum caroticum, regio sternocleidomastoidea a hluboko uložené trigonum scalenovertebrale. Všechny struktury, které nacházíme v těchto oblastech, jsou zároveň obsahem přední krční krajiny.

Odkazy

Související články

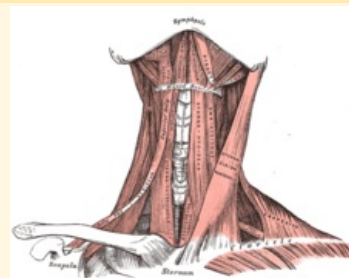
- Trigonum submentale
- Trigonum submandibulare
- Trigonum omotracheale
- Trigonum caroticum
- Regio sternocleidomastoidea
- Trigonum scalenovertebrale
- Regio cervicalis lateralis

Použitá literatura

- GRIM, Miloš a Rastislav DRUGA. *Základy anatomie : 5. Anatomie krajin těla*. 1. vydání. Praha : Galén, 2008. 119 s. [ISBN 978-80-7262-179-8](#).

Trigonum cervicale anterius

Přední krční krajina



Ohraničení mm.

laterálně sternocleidomastoidei

Ohraničení platysma

ventrálně

Ohraničení mandibula

kraniálně

Ohraničení incisura jugularis sterni

kaudálně

Přechází v Přední krční krajina je laterálně ohraničena předním okrajem **mm. sternocleidomastoidei**. Na zadním kraji těchto svalů začíná párové **regio cervicalis lateralis**.

Obsah Krajina se skládá z několika dalších topografických oblastí, patří mezi ně *trigonum submentale*, *trigonum submandibulare*, *trigonum caroticum*, *trigonum omotracheale*, *regio sternocleidomastoidea* a v hloubce uložené *trigonum scalenovertebrale*.