

Telencephalon

U člověka tvoří největší část **koncový mozek** (*telencephalon*). Je pokryt mozkovými rýhami (*sulci cerebrales*) a závity (*gyri cerebrales*). Větší rýhy oddělují 5 telencephalických laloků:

- **frontální** (čelní);
- **parietální** (temenní);
- **okcipitální** (týlní);
- **temporální** (spánkový);
- **insulární**.

Cortex cerebalis

Telencephalon je pokryt mozkovou kůrou. Zvrásnění umožňuje několikanásobné zvětšení plochy **cerebrálního kortexu**. Zjednodušeně lze říci, že mozková kůra je spoluzodpovědná za vědomí, hraje podstatnou úlohu ve vnímání, myšlení, paměti, duševních schopnostech, v zahájení volných pohybů. Sídla některých těchto funkcí jsou známa, např. centrum řeči, zrakové centrum aj.

Bílá hmota telencephala

Substantia alba vyplňuje vnitřní prostory mezi jádry a laterálními komorami pod kůrou. Tvoří ji axony a dendrity s gliovými buňkami, cévami a dalšími částmi nervové soustavy, které nazýváme souhrnným názvem neuropil.

Nervová vlákna bílé hmoty dělíme na 3 skupiny:

- **Asociační vlákna** - spojují navzájem různá místa téže hemisféry

a) *krátká* - *fibrae arcuatae cerebri* - spojují závity

b) *dlouhá* - spojují různé laloky téže hemisféry, např. **cingulum** (probíhá longitudinálně zepředu dozadu pod kůrou gyrus cinguli, spojuje frontální, okcipitální a temporální lalok), **fasciculus longitudinalis superior**, **fasciculus longitudinalis inferior** a **fasciculus uncinatus**, **fasciculi occipitales verticales**

- **Komisurální vlákna** - probíhají napříč a spojují identická i odlišná místa pravé a levé hemisféry

a) *commissura anterior* - v přední stěně třetí komory při lamina terminalis, spojuje temporální laloky a oblasti čichové kůry

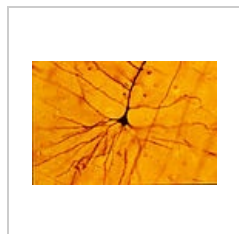
b) *commissura hippocampi* - spojuje pravý a levý gyrus parahippocampalis

c) *corpus callosum* - nejmohutnější komisura telencefala, začíná od lamina terminalis (**rostrum**), pokračuje předním ohybem (**genu**) do horizontální části (**truncus**) a rozšiřuje se na konci jako (**splenium**), na horizontálním řezu lze vidět **fibrae corporis callosi**, které tvoří vzadu přehnutý útvar zvaný **forceps minor a major**

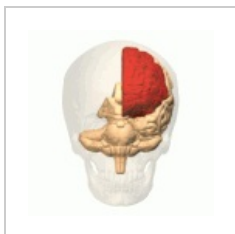- **Projekční vlákna** - dlouhá, do kůry přináší informace z nižších částí CNS anebo vedou povely do nižších částí

- významné jsou na úrovni *capsula interna* - mediálně od nucleus lentiformis, má crus anterius, genu capsulae internae a crus posterius

 *Podrobnější informace naleznete na stránce Mozková kůra.*



Pyramidová buňka
mozkové kůry



Frontální lalok
telencefalonu

Odkazy

Související články

