

Srdeční selhání (patologie)

Definice

Srdeční selhání (nedostatečnost, insuficience) znamená nepoměr mezi činností srdce a periferní cévní rezistencí, tedy neschopnost oběhu (srdce, cévní řečiště, krev) plnit svoji funkci (pumpa, rozvod krve, výměna O₂ a CO₂).

Rozlišujeme selhání akutní nebo chronické.

Patogeneze

Následky oběhové insuficience jsou zpomalení toku krve a její hromadění, jde tedy o selhávání:

- **vpřed** – srdce není schopno udržovat optimální perfuzi tkání a orgánů,
- **vzad** – dochází k hromadění krve (městnání) před srdcem, ve venózní části oběhu.

Příčiny

1. **Orgánové,**
 - *v srdci,*
 - vrozené srdeční vady,
 - onemocnění myokardu (infarkt – ICHS, myokarditidy, kardiomyopatie),
 - onemocnění endokardu (chlopenní vady, infekční endokarditida),
 - onemocnění perikardu (tamponáda srdeční, konstriktivní perikarditida),
 - *na periferii* (v cévách a změny v množství a složení krve),
 - hypertenze ve velkém oběhu (systémová hypertenze – TK nad 140/90 mmHg),
 - hypertenze v malém oběhu (plicní hypertenze – TK nad 30/12 mmHg),
 - krevní choroby (polyglobulie – roste viskozita krve, anémie – hypoxie myokardu),
2. **funkční,**
 - podráždění n. vagus → aktivace parasympatiku → zpomalení srdeční frekvence až zástava.

Projevy

Kardiální projevy

Dilatace

Dilatace je projevem *akutní* insuficience (AIM, plicní embolie, náhlá hypertenze), kde se srdce snaží o kompenzaci uplatněním Frankova-Starlingova zákona (čím větší je délka sarkomery před kontrakcí, tím silnější je kontrakce). Ten však platí pouze do určité délky sarkomery – poté srdeční výdej prudce klesá a dochází k dekompenzaci. Komory jsou rozšířené, svalovina je tenká (LK méně než 10 mm, PK 1–2 mm).

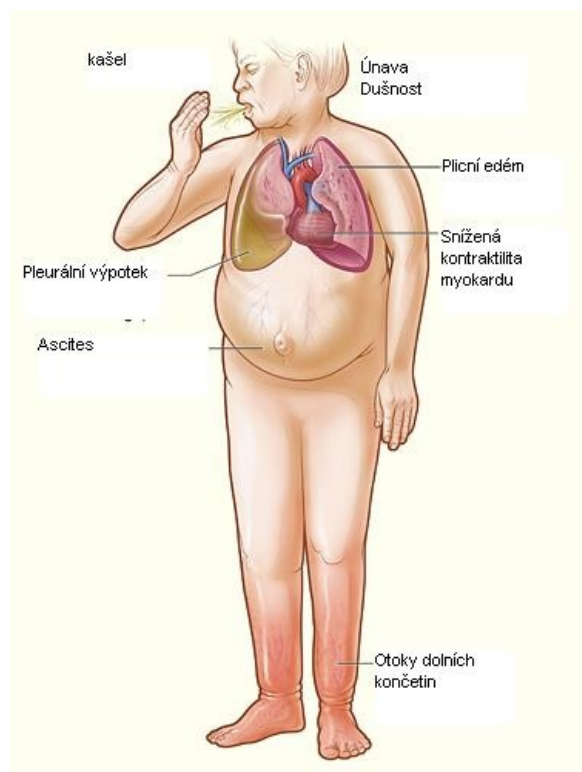
Hypertrofie

Hypertrofie je projevem kompenzace *chronické* insuficience, kdy se se zvětšuje objem buněk (mikroskopicky je větší průměr kardiomyocytů – nad 12 µm, větší jádra často nepravidelného tvaru, zmnožení kontraktlních myofilament a mitochondrií). Při pitvě je ukazatelem hypertrofie zvýšená hmotnost srdce (normálně 290–350 g) nebo tloušťka stěn komor (normálně vpravo 3–4 mm, vlevo a septum 10–12 mm). Pozitivum hypertrofie je větší síla kontrakce, negativa jsou zvýšené nároky hypertrofického myokardu na dodávku kyslíku (snáze vzniká ischemie – tzv. relativní koronární insuficience) a prodloužení difúzní dráhy pro kyslík.

- **Koncentrická** – čistě hypertrofie příslušného srdečního oddílu,
- **excentrická** – hypertrofie spojená s dilatací, při selhávání hypertrofického srdce (koronární tepny nedokážou zásobit kyslíkem zbytnělý myokard), projev dekompenzace.

Podle příčiny se hypertrofie srdce dělí na:

- **tonogenní** – srdce pracuje proti zvýšenému odporu (systémová nebo plicní hypertenze), vyjádřena více v rovině vertikální,



Manifestace srdečního selhání

- **myogenní** – v důsledku změn myokardu (myokarditidy, toxická poškození myokardu, excesivní fyzická námaha, ischemie, anémie, otravy CO, myofibróza), vyjádřena více v horizontální rovině,
- **pletorická** – při zvýšeném objemu krve,
- **idiopatická** – zřejmě podmíněnou enzymopatií (mutace genů kódujících složky sarkomer – hypertrofická kardiomyopatie).

Extrakardiální projevy

Venostáza

Venostáza znamená stagnaci krve v žilním systému (městnání, kongesce, pasivní hyperemie). Dochází k hromadění žilní krve v rozšířených žilách a kapilárách – tkáně jsou sice překrvené, ale jde o krev chudou na kyslík (tkáně trpí hypoxií).

- **Makroskopie:** postižené orgány (hlavně játra, slezina, ledviny, GIT) zvětšené (zduřelé), měkké, červeno-modré barvy,
- **mikroskopie:** hemoragická nekróza buněk na žilní straně kapilár (např. centrum jaterních lalůčků),
- **klinické projevy:** zvýšená náplň krčních žil, hepatosplenomegalie.

Indurace

Indurací se rozumí venostatická fibróza (hypoxie vede k nekróze buněk a ty jsou nahrazeny vazivem).

- **Makroskopie:** tužší konzistence postižených orgánů (játra, slezina, ledviny).

Edém

Otok (výstup tekutiny z cév do intersticia nebo tělních dutin) je způsobem vzestupem hydrostatického tlaku vlivem venostázy, vystupující tekutina obsahuje málo bílkovin a označuje se jako **transsudát**. Otoky vznikají hlavně v podkoží v místech s nejvyšším hydrostatickým tlakem (vliv gravitace) – nejprve perimaleolárně, pak na bérkách, stehnech a zevním genitálu – v nejvyšší formě je prosáklé celé podkoží (anasarka). Transsudát může vystupovat i do tělních dutin – hydroperitoneum (ascites), hydrothorax, hydroperikard.

Pozn.: na rozdíl od perimaleolárních otoků typických u kardiaků jsou u hypoalbuminemie otoky víček!

Cyanóza

Modré zbarvení kůže a sliznic podmíněné zvýšeným obsahem redukováného hemoglobinu v krvi (nad 50 g/l). Snadno vzniká u polycytemie, nevzniká u anémie. Nalézá se u venostázy (**periferní cyanóza**), cyanotických srdečních vad (pravolevý zkrat – **centrální cyanóza**). Při delším trvání se prodlužují **paličkovité prsty** (rozšíření koncových článků prstů rukou i nohou).

Levostranné srdeční selhávání

- **Etiologie:** ICHS, hypertenze, aortální a mitrální chlopenní vady, myokarditidy a kardiomyopatie,
- **srdce:** hypertrofie a dilatace LK (s výjimkou mitrální stenózy) – **cor hypertonicum**, při hmotnosti srdce nad 1000 g (zvětšení všech srdečních oddílů, zvláště u aortální insuficience) – **cor bovinum**,
- **pľíce:** dochází k venostáze, z kapilár vystupuje transsudát a vzniká edém pľíce – pľíce jsou zvětšené, prosáklé a těžké, z řezu vytéká zpěněná čirá tekutina, popř. vzniká hydrothorax. Z rozpadlých erytrocytů vzniká hemosiderin, který je fagocytován alveolárními makrofágy (siderofágy) – hromadí se v alveolech. Současně dochází k induraci – rezavá indurace pľic. Klinicky se tento stav projevuje jako dušnost, poslechový nále z u edému s expektorací růžového až rezavého sputa. Na tomto terénu je možná i sekundární infekce – hypostatická bronchopneumonie.

Pravostranné srdeční selhávání

- **Etiologie:** samostatně při chronických chorobách pľic nebo pľicních cév, které vedou ke zvýšení odporu v pľicním řečišti, při srdečních vadách s levoprávním zkratem, přeneseně při levostranném selhávání a při mitrální stenóze,
- **srdce:** hypertrofie PK – **cor pulmonale** (označení se používá pouze tehdy, je-li příčina hypertrofie PK primárně v pľicích, nepatří sem zvětšení pravého srdce při mitrální stenóze apod.), může mít podobu cor pulmonale acutum (dilatace PK při akutní insuficienci) nebo chronicum (hypertrofie PK při chronické insuficienci),
- **játra:** zvětšená (norma 1500 g), tmavě červená, těžší, na řezu mají muškátový vzhled – **muškátová játra**, dlouhodobé selhávání vede k induraci a k tzv. **kardiální cirhóze** (není ale portální hypertenze),
- **slezina:** zvětšená (norma 150 g), cyanotická indurace,
- **ledviny:** zvětšené, tužší, modrofialové barvy,
- **podkoží:** edém, vzniká nejprve symetricky perimaleolárně, pak se šíří kraniálně – až anasarka, vznikají i pleurální transsudáty, zejména vpravo,
- **mozek:** překrvený, těžší, edematózní (mozkové konusy, oploštělé gyri),
- **portální řečiště:** lehká portální hypertenze, která má za následek městnání ve slezině, ascites a zarudnutí a zduření sliznice žaludku a střev – venostatický katar.

Odkazy

Související články

- Edém
- Cyanóza
- Ascites
- Plicní edém
- Srdeční selhání (interna)
- Srdeční selhání (pediatrie)
- Ošetrovatelská péče o pacienta se srdečním selháním/SŠ (sestra)
- Srdeční selhání/kazuistika
- Srdeční selhání/Repetitorium

Zdroj

- PASTOR, Jan. *Langenbeck's medical web page* [online]. ©2005. [cit. 11.3.2012]. <<https://langenbeck.webs.com/>>.

Použitá literatura

- STŘÍTESKÝ, Jan. *Patologie*. 1. vydání. Epava, 2001. ISBN 80-86297-06-3.