

Srdeční amyloidóza

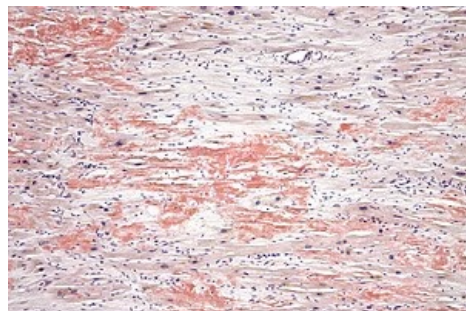
Srdeční amyloidóza je infiltrativní onemocnění charakterizované ukládáním amyloidů v extracelulárních prostorech myokardu.^{[1][2]} Může být součástí systémového amyloidového onemocnění nebo se rozvinout samostatně.^[1] Klinický obraz je různorodý a odvíjí se od toho, který orgán je postižený. V případě srdce jsou to hlavně symptomy jednostranného nebo i biventrikulárního **srdečního selhávání**. Diagnostika se opírá o výsledky biochemických vyšetření, zobrazovacích a bioptických metod.^{[1][2]}

Etiopatogeneze

Amyloidóza je **systémové infiltrativní onemocnění spojené s ukládáním nerozpustných forem proteinů (amyloidů) do extracelulárních prostor tkání** různých orgánů, včetně srdce.^{[1][3]} Patří k nejčastějším příčinám rozvoje restriktivní kardiomyopatie.^[1] Amyloidózy jsou podle prekurzorových proteinů amyloidu klasifikovány do několika typů. Nejčastějšími typy jsou AL a TTR amyloidóza.

U **AL amyloidózy** dochází k depozici monoklonálního kappa nebo lambda lehkého řetězce. Prekurzorové proteiny amyloidu jsou produkovány defektními plazmatickými buňkami.^[2] Může být provázena vícečetným myelomem.^{[2][3]} V každém případě je u těchto pacientů přítomen nějaký typ monoklonální gamapatie.

TTR amyloidóza (TTR protein je produkován primárně v játrech) se dělí na tzv. senilní, kdy je prekurzorem wild-type transthyretin, a familiární, kdy je prekurzorem zmutovaný TTR protein. Transthyretin fyziologicky slouží jako transportér hormonů štítné žlázy a derivátů vitamínu A.^{[1][2]}



Srdeční amyloidóza s depozity amyloidu extracelulárně (červená uskupení, barvení Konžská červeň).

Klinický obraz

Klinický obraz jednotlivých typů srdeční amyloidózy je **různorodý**. Obecně z příznaků převládají známky **biventrikulárního srdečního selhání**, snížená tolerance zátěže a nízký krevní tlak. Často při fyzikálním vyšetření pozorujeme pleurální výpotek, hepatomegalii a ascites. V některých případech může na amyloidózu upozornit anamnéza oboustranného syndromu karpálního tunelu anebo ruptura šlachy musculus biceps brachii.^[2]

AL amyloidóza se nejčastěji manifestuje **po 50. roku života** a postihuje všechny orgánové systémy vyjma CNS. Srdce je postiženo v 50 % případů.^[1] Klinickou se tento typ projevuje rychle progredujícím oboustranným srdečním selháním s převahou projevů pravostranného selhání. Pacienti popisují i angiózní příznaky (v důsledku ukládání amyloidu ve stěnách cév).^[1]

Senilní TTR amyloidóza zase postihuje primárně srdce. U familiární formy je také zasaženo převážně srdce společně s periferním a autonomním nervovým systémem.^[1] Senilní TTR amyloidóza se manifestuje hlavně po 70. roku života (ale není výjimkou i diagnostika **kolem 40. roku života**).^[2]

Familiární amyloidóza je autozomálně dominantní onemocnění s vysokou penetrancí. Mutovaný je gen kódující TTR protein.^[2] Primárně se manifestuje neuropatií a velmi často i srdečním postižením, což ovlivňuje i konkrétním typ mutace (u některých mutací je primární postižení kardiovaskulární nebo neurologické, případně smíšené). Onemocnění se u pacientů poprvé projevuje v širokém rozmezí stáří od **20 až 70+ let**.^[1]

Diagnostika

Diagnóza amyloidózy se odvíjí od **klinického obrazu a analýzy krevních a bioptických vzorků**. V rozlišení typu amyloidózy má význam vyšetření **sérové hladiny volného kappa nebo lambda lehkého řetězce** (AL amyloidóza).^{[1][2][3]} Definitivní diagnóza je založena až na **hodnocení bioptického vzorku**. V případě postižení srdečního svalu není vždy nutné, aby pacient podstoupil endomyokardiální biopsii. Podle současných diagnostických kritérií postačuje bioptická verifikace v extrakardiální tkáni (při přítomnosti známek kardiálního postižení klinicky, na zobrazovacích metodách, případně laboratorně). Endomyokardiální biopsie je tedy využívána spíše při podezření na izolovanou srdeční amyloidózu či při jiných specifických situacích.

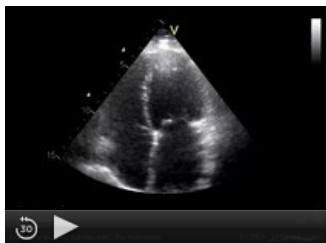Konkrétní typ amyloidózy stanovují imunohistochemické metody, což je důležité pro specifickou léčbu.^{[1][2]} Typizace amyloidózy není ovšem kvůli různým faktorům vždy jednoduchá, např. kvůli příměsi dalších fyziologicky se vyskytujících struktur (glykosaminoglykany atd.).^[2] Vedle imunohistochemických metod je proto využívána i hmotnostní spektrometrie.^[2] U TTR amyloidózy se uplatňuje i genetické vyšetření pro rozlišení mezi familiární a senilní formou.^[2]

AL amyloidózy má na EKG poměrně dosti specifický obraz, bohužel ne vždy přítomný. Je to **nízká voltáž v končetinových svodech, obraz infarktu přední stěny** a AV blokáda I. stupně.^[1] Echokardiografie většinou odhalí velikostně normální až malou levou komoru, hypertrofii stěn komor a zvýšenou myokardiální echogenitu kvůli extracelulárně uloženému amyloidu. Vzhledem k tomu, že je amyloidóza častou příčinou restriktivní

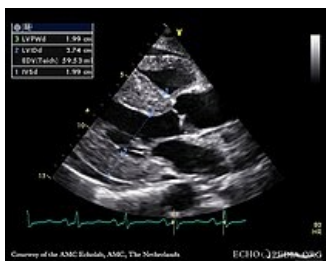kardiomyopatie, je také detekováno **zvýšení plicních tlaků levé komory**. K diagnostice patří i magnetická rezonance srdce. Ta u většiny případů odhalí difúzní subendokardiální pozdní syčení gadolinem (late gadolinium enhancement – LGE), související se změnami tkáně myokardu.^{[2][3]}

Na rozdíl od AL amyloidózy, je u **TTR amyloidózy** voltáž v končetinových svodech často normální. Jsou spíše přítomny nespecifické poruchy vedení, změny ST-T segmentu^[1] a v až 50 % fibrilace síní.^[2] Je zde také četnější výskyt blokády levého Tawarova raménka a AV bloků vyšších stupňů. Echokardiografický obraz TTR amyloidózy je podobný tomu u AL amyloidózy.^{[1][2]}

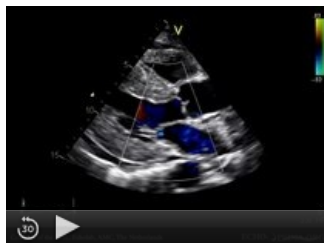ECHO ardeční amyloidózy



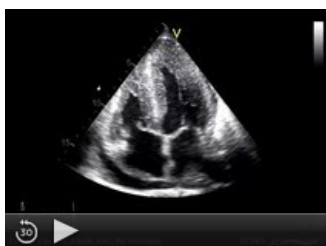Restriktivní kardiomyopatie s dilatací obou síní (4CH projekce)



Srdeční amyloidóza s hypertrofií stěn levé komory a zvýšenou echogenitou myokardu (parasternální projekce na dlouhou osu)



Srdeční amyloidóza s hypertrofií stěn levé komory a zvýšenou echogenitou myokardu (parasternální projekce na dlouhou osu)



Srdeční amyloidóza s hypertrofií stěn levé komory a zvýšenou echogenitou myokardu (4CH projekce)

Léčba a prognóza

U srdeční amyloidózy je léčba zacílena jak na **léčbu srdečního selhání**, tak i **samotné příčiny vzniku amyloidu**. U AL amyloidózy jsou v léčbě srdečního selhání primárně využívána diuretika a antagonisté aldosteronu. ACE inhibitory jsou často špatně tolerovány (v důsledku kombinace autonomní dysfunkce a nízkého srdečního výdeje).^{[1][2]} Naopak u TTR amyloidózy bez autonomní neuropatie jsou nízké dávky ACE inhibitorů většinou snášeny dobře. Vzhledem k arytmiickým manifestacím je někdy indikován pacemaker.^[1]

Specifická léčba AL amyloidózy je **cílená na plazmatické buňky, mj. s využitím chemoterapeutik a specifických monoklonálních protilátek**.^{[3][4]} Snížení sérových hladin lehkých proteinových řetězců koreluje s výraznou úpravou projevů srdečního selhání. Zvažena může být i **autologní transplantace kmenových buněk**, která má ovšem svá omezení.^{[1][2]}

U TTR amyloidózy se již v klinické praxi začíná využívat stabilizátor tetrameru transthyretinu **Tafamidis**. Další látky jsou ve fázi výzkumu. V případě AL i TTR amyloidózy je v některých případech indikována transplantace srdce.

Bez léčby je nejméně příznivá prognóza AL amyloidózy, obzvláště u pacientů se srdečním selháním, kdy je doba přežití méně než 9 měsíců.^[1]

Zdroje

Související články

- Kardiomyopatie
- Restrikční kardiomyopatie

Použitá literatura

- KAUTZNER, Josef. *Srdeční selhání : aktuality pro klinickou praxi*. - vydání. Mladá fronta, 2015. ISBN 9788020435736.
- MANN, Douglas L, et al. *Braunwald´s Heart Disease : A Textbook of Cardiovascular Medicine*. 10th Edition vydání. 2015. ISBN 978-0-323-29429-4.
- MUCHTAR, Eli, Lori A. BLAUWET a Morie A. GERTZ. Restrictive Cardiomyopathy. *Circulation Research*. 2017, roč. 7, vol. 121, s. 819-837, ISSN 0009-7330. DOI: 10.1161/circresaha.117.310982 (<http://dx.doi.org/10.1161%2Fcircresaha.117.310982>).
- PEREIRA, Naveen L., Martha GROGAN a G. William DEC. Spectrum of Restrictive and Infiltrative Cardiomyopathies. *Journal of the American College of Cardiology*. 2018, roč. 10, vol. 71, s. 1130-1148, ISSN 0735-1097. DOI: 10.1016/j.jacc.2018.01.016 (<http://dx.doi.org/10.1016%2Fj.jacc.2018.01.016>).
- PEREIRA, Naveen L., Martha GROGAN a G. William DEC. Spectrum of Restrictive and Infiltrative Cardiomyopathies. *Journal of the American College of Cardiology*. 2018, roč. 10, vol. 71, s. 1149-1166, ISSN 0735-1097. DOI: 10.1016/j.jacc.2018.01.017 (<http://dx.doi.org/10.1016%2Fj.jacc.2018.01.017>).
- STROUSE, Ch, et al. Approach to a patient with cardiac amyloidosis. *J Geriatr Cardiol*. 2019, roč. 16, vol. 7, s. 567-574,

Reference

1. MANN, Douglas L, et al. *Braunwald´s Heart Disease : A Textbook of Cardiovascular Medicine*. 10th Edition vydání. 2015. ISBN 978-0-323-29429-4.
2. MUCHTAR, Eli, Lori A. BLAUWET a Morie A. GERTZ. Restrictive Cardiomyopathy. *Circulation Research*. 2017, roč. 7, vol. 121, s. 819-837, ISSN 0009-7330. DOI: 10.1161/circresaha.117.310982 (<http://dx.doi.org/10.1161%2Fcircresaha.117.310982>).
3. PEREIRA, Naveen L., Martha GROGAN a G. William DEC. Spectrum of Restrictive and Infiltrative Cardiomyopathies. *Journal of the American College of Cardiology*. 2018, roč. 10, vol. 71, s. 1130-1148, ISSN 0735-1097. DOI: 10.1016/j.jacc.2018.01.016 (<http://dx.doi.org/10.1016%2Fj.jacc.2018.01.016>).
4. STROUSE, Ch, et al. Approach to a patient with cardiac amyloidosis. *J Geriatr Cardiol*. 2019, roč. 16, vol. 7, s. 567-574,