

Slinné žlázy

Dutina ústní obsahuje **malé slinné žlázy** ve slizničním vazivu a **velké slinné žlázy**, které jsou uloženy kolem dutiny. Mezi velké slinné žlázy patří: ***glandula parotis*** (příušní žláza), ***glandula submandibularis*** (podčelistní) a ***glandula sublingualis*** (podjazyková).

Obecná histologie žláz

Obecná charakteristika

Velké slinné žlázy jsou obaleny pouzdrzem, které je tvořeno hustým kolagenním vazivem. Z pouzdra vybíhají vazivová septa, která dělí žlázu na jednotlivé lalůčky (*lobuli*). V septech probíhají četné cévy a nervová vlákna. Jedná se o žlázy **exokrinního typu**, což znamená, že sekret, který produkují, je dopraven systémem vývodů do cílového místa. Jsou tedy složeny ze systému vývodů a složky sekreční, která je tvořena exokrinními buňkami. Tyto buňky jsou dvojího typu – **serózní** a **mucinózní**. Podle převažujícího počtu daného typu buněk rozlišíme, o jaký typ žlázy se jedná.

Serózní buňky

Serózní buňky tvoří **serózní alveoly (aciny)**. Tyto buňky mají obvykle pyramidovitý tvar, jsou bazofilní, mají světlé jádro lokalizované v centrální části buňky, svojí širokou bází nasedají na bazální laminu a v apikální části se vyskytují zymogenní granula, která tyto buňky uvolňují exocytózou. V oblasti pod jádrem mají bohatě vyvinuté endoplazmatické retikulum, což značí, že secernují proteiny. Mají mohutně vyvinutý Golgiho komplex a málo mitochondrií.

Mucinózní buňky

Mucinózní buňky jsou typické hlen secernující buňky. Jsou kubického nebo cylindrického tvaru a tvoří **mucinózní tubuly**. Jádra mají oválná, uložená v bazi. Stejně jako serózní buňky, i tyto buňky produkují proteiny a mají bohatě vyvinuté endoplazmatické retikulum, Golgiho komplex a navíc se zde nacházejí četné mitochondrie. V apikální části se vyskytují světlá mucinózní granula.

Vývody

Systém žlázových vývodů začíná **vsunutými vývody**, které jsou vystlány mezotelem. Spojují se ve vývody **intralobulární, vývody žíhané**. Buňky, které vystylají žíhané vývody mají eosinofilní cytoplazmu a v bazální oblasti podélné žíhání, které tvoří tzv. **bazální labyrint**. Jsou to záhyby buněčné membrány, na kterých se uskutečňuje aktivní přenos iontů pomocí sodíkové pumpy. Kolmo k lamině basalis jsou orientovány četné mitochondrie. Žíhané vývody se spojují ve vývody **interlobulární**, uložené v tenkých septech, které oddělují jednotlivé lalůčky slinných žláz. Jsou vystlány jednovrstevným cylindrickým epitelem. Interlobulární vývody se dále spojují, tvoří **vývody lobární** a nakonec jeden **hlavní vývod**. Ve větších vývodech se vyskytuje epitel vrstevnatý cylindrický. Hlavní vývod, který ústí do ústní dutiny je vystlán epitelem vícevrstevným dlaždicovým nerohovějícím.

Myoepitelové buňky

Žlázy obsahují i **myoepitelové buňky**, což jsou ploché epitelové buňky, které leží mezi bazální laminou a sekreční buňkou, kterou obemykají svými tenkými výběžky. Obsahují aktinová a myosinová filamenta, která jim umožňují schopnost kontrakce. Výběžky mírně „zmáčknou“ sekreční buňku, aby se sekret rychleji vypudil. Díky přítomnosti filament odpovídajících za kontrakci se tento typ buněk označuje jako svalový epitel (má stejnou strukturu jako buňky hladké svaloviny).

Velké slinné žlázy

- inervace z ganglion pterygopalatinum
- produkují na základě nervového podnětu
- cévní zásobením zabezpečuje *a. fascialis* (podčelistní žláza), *a. temporalis superficialis* (příušní žláza), *a. lingualis* (podjazyková žláza) a *v. jugularis externa*
- ***glandula sublingualis*** – seromucinózní s převahou mucinózní složky
 - hl. vývod této žlázy vyúsťuje spolu s vývodem *gl. submandibularis* na dně dutiny ústní na sliznicové papile – *caruncula sublingualis*
- ***glandula submandibularis*** – seromucinózní s převahou serózní složky
 - vývod žlázy – *ductus submandibularis* – vyústění má společné s *gl. sublingualis* – *caruncula sublingualis*
- ***glandula parotis***
- 90% serózní, 10% mucinózní
 - vývod – *ductus parotideus* (vyústění do *vestibulum oris* na úrovni druhé stoličky)
 - žlázou prochází nervus facialis, ale neinervuje ji, pokračuje k mimickým svalům
 - inervace z ganglion oticum skrze nervus auriculotemporalis

Mnemotechnická pomůcka

pa-ro-tis = se-ró-zní

sub-man-di-bu-la-ris = se-ro-mu-ci-nó-zní

sub-lin-gua-lis = mu-ci-nó-zní

Malé žlázy

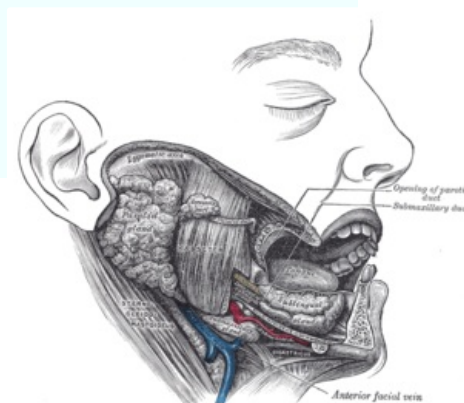
- inervace z ganglion pterygopalatinum
- produkce slin je nepřetržitá
- všude v ústní dutině (glandulae labiales, buccales, molares, palatinae, linguales)

Syntopie

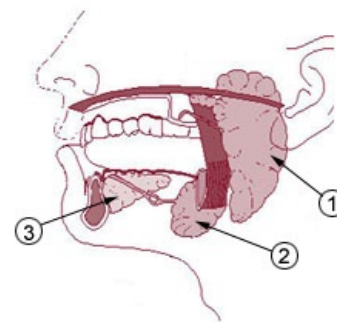
- žlázy submandibulární – mimo dutinu ústní, podél *musculus mylohyoideus*
- žlázy sublinguální – uvnitř dutiny ústní

Klinické poznámky

- *sialogram* – kontrastní zobrazení slinných žláz s vývody
 - vývod může být ucpan kamenem: *sialolithiasis*
- slinivka břišní má podobnou strukturu, z této podobnosti je proto odvozen její název (slinivka)



Uložení velkých slinných žláz



1. Gl. parotis 2. Gl. submandibularis 3. Gl. sublingualis

Odkazy

Související články

- Inervace slinných žláz
- Gl. parotis (SFLT)
- Glandula parotis (obrázek)
- Parotis (preparát)
- Glandula submandibularis
- Glandula submandibularis (obrázek)
- Submandibularis (preparát)
- Glandula sublingualis (obrázek)

Procvičování histologických preparátů

- Procvičování: Slinné žlázy
- Procvičování: Trávicí systém

Použitá literatura

- MARTÍNEK, J. a Z. VACEK. *Histologický atlas*. 1. vydání. Grada, 2008. ISBN 978-80-247-2393-8.
- KONRÁDOVÁ, V. , J. UHLÍK a L. VAJNER. *Funkční histologie*. 2. vydání. H&H, 2000. ISBN 80-86022-80-3.