

Sarkoidóza pohybového aparátu

Sarkoidóza je multisystémové onemocnění z neznámé příčiny. Nejčastěji postihuje lidi mladé a ve středním věku. Často se manifestuje bilaterální hilovou adenopatií, plicními infiltráty a očními a kožními lézemi. Játra, slezina, lymfatické uzliny, slinné žlázy, srdce, nervový systém, **svaly**, **kosti** a další orgány mohou být také postiženy.^[1]

Epidemiologie

Bolesti kloubů bývají přítomny u 25–30 % pacientů (u nás 28 %).

Příznaky

Akutní migrující arthrititis oligo- či polyartikulární může být prvním příznakem sarkoidózy. Nejčastěji postihuje kotníky (100 %). Méně často kolena (41 %), zápěstí (33 %), lokty (20 %), ostatní klouby jsou postiženy daleko méně. Často bývá přítomen periartikulární edém bez nitrokloubního výpotku. Je obvykle sebelimitující a většinou nerecidivuje.

Symptomy obvykle perzistují po dobu několika týdnů až 3 měsíců. Často bývá sdružena s *benigní hilovou lymfadenopatií (BHL)* a *erythema nodosum* v Löfgrenův syndrom.

Chronická arthrititis je málo častá, byla zjištěna zejména u Američanů černé pleti. Objevuje se až při dlouhém trvání sarkoidózy a může být deformující.

Myopatie s proximální svalovou slabostí je vzácná, častěji se vyskytuje u žen, může být jediným projevem onemocnění. Musí se odlišit od myopatie vyvolané kortikoidy. Pro diagnózu svědčí zvýšení aldolázy a CPK (kreatinfosfokináza) s poklesem po léčbě. Výtěžnost svalové biopsie z náhodně zvoleného místa je vysoká. Průkaz infiltrace svalů a granulomů u 75–100 % pacientů.

Kostní postižení je popisované u 5 % pacientů, může být bolestivé, avšak obvykle je asymptomatické. Většinou bývá sdružené s chronickým průběhem onemocnění a s kožním postižením. **Patognomické** jsou cystické změny na kostech ruky a nohy.

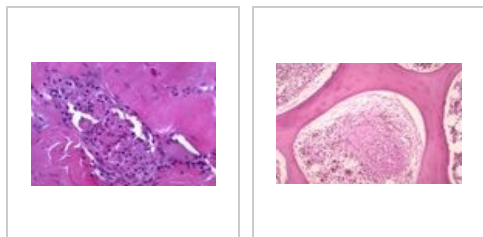
Morbus Jüngling se projevuje jako fokální osteolytické léze.

Léčba

V případě **akutní sarkoidní arthritidy** jsou lékem volby nesteroidní antirevmatika, v případě **chronické arthritidy** může být prospěšné podávání antimalarik (hydroxychloroquin či chloroquin).

V případě těžší akutní nebo **chronické arthritidy**, **myopatie** nebo **kostního postižení** je namíste podávání systémových kortikosteroidů, případně nízkých dávek metotrexátu.

Postižení kosterního svalu a kostní dřeně sarkoidózou – mikroobrázky



Odkazy

Související články

- Sarkoidóza
- Sarkoidóza (patologie)
- Sarkoidóza (interna)

Zdroj

- ANTON, Jan. Materiály k přednášce "Sarkoidóza".

Reference

1. HUNNINGHAKE, G W, U COSTABEL a M ANDO, et al. ATS/ERS/WASOG statement on sarcoidosis. American Thoracic Society/European Respiratory Society/World Association of Sarcoidosis and other Granulomatous Disorders. *Sarcoidosis Vasc Diffuse Lung Dis* [online]. 1999, vol. 16, no. 2, s. 149-73, dostupné také z <<https://www.ncbi.nlm.nih.gov/pubmed/10560120>>. ISSN 1124-0490.