

Sítnice

Sítnice (retina) je vnitřní vrstva oční koule, jedná se o **vlastní smyslový orgán oka**. Její receptory zachycují světlo, které prochází čočkou, a přeměňují ho na elektrické impulzy, které pokračují dále do mozku.

Anatomie a histologie

Pars caeca retinae

Pokrývá povrch corpus ciliare a iris, který hledí do dutiny sklivce.

Pars ciliaris retinae

Skládá se ze dvou vrstev **cylindrických buněk**, které pokrývají povrch *corpus ciliare* obrácený do dutiny sklivce.

Vrstva nasedající bezprostředně na *corpus ciliare* obsahuje velké množství melaninu a představuje pokračování pigmentového epitelu.

- Druhá vrstva produkuje *humor aquosus*, který vyplňuje oční komory.

Pars iridica retinae

Skládá se ze dvou vrstev buněk, které pokrývají **povrch duhovky** hledící do dutiny sklivce.

- Vrstva přivrácená k samotné duhovce obsahuje myofilamenta a představuje vlastní *musculus dilator pupillae*.
- Druhá vrstva je složená z kubických až cylindrických buněk, které obsahují velký počet melaninových granul.

Pars optica retinae

Pars optica retinae vystylá **zadní segment oka** a je tvořená pigmentovým epitelem a vlastní nervovou vrstvou sítnice. *Pars optica* končí při zadním okraji corpus ciliare, v místě zvaném *ora serrata*.

Pigmentový epitel

Jedná se o jednu **vrstvu kubických buněk**, které ve svých výbězcích obsahují množství melanozomů, které vstupují mezi tyčinky a čípky. Hlavní funkcí pigmentového epitelu je **transport kyslíku a živin** k těmto světločivým receptorům.

Nervová vrstva sítnice

Fotoreceptory a nervové buňky jsou uspořádány do několika vrstev (**10 vrstev**) a vytváří složitou strukturu.

Typy buněk:

1. fotoreceptory – **tyčinky a čípky**
2. neurony aferentní zrakové dráhy – **bipolární a gangliové buňky**
3. asociační neurony – **horizontální a amakrinní**
4. gliové buňky – **Müllerovy buňky** a elementy **mikroglie**

Vrstvy:

1. **vrstva pigmentového epitelu**
2. **vrstva tyčinek a čípků**
3. **membrana limitans externa** – výběžky gliových Müllerových buněk
4. **vnější jádrová vrstva** – jádra tyčinek a čípků
5. **vnější plexiformní vrstva** – oblast synapsí mezi tyčinkami a čípky a dendrity bipolárních buněk
6. **vnitřní jádrová vrstva** – jádra buněk bipolárních, horizontálních, amakrinních a Müllerových
7. **vnitřní plexiformní vrstva** – oblast synapsí mezi axony bipolárních neuronů a dendrity multipolárních neuronů

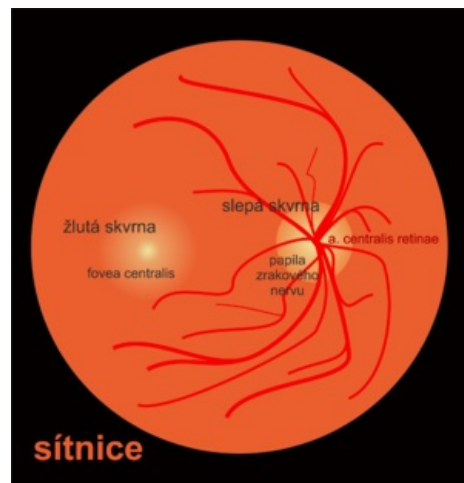
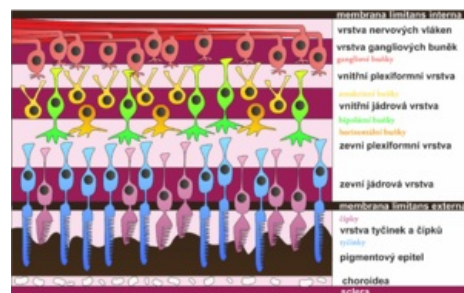
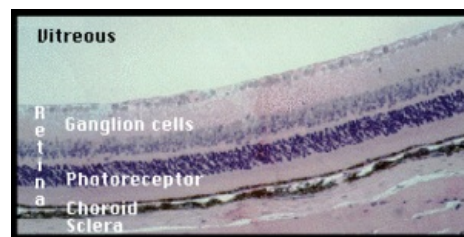


Schéma očního pozadí pravého oka



Vrstvy sítnice



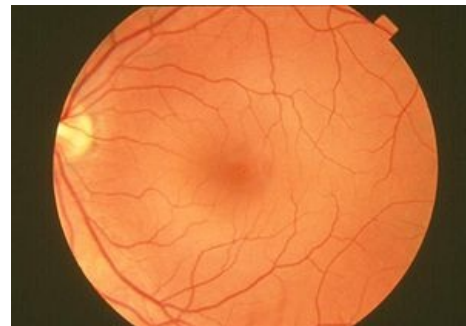Vrstvy sítnice pod mikroskopem

8. **vrstva gangliových buněk** – multipolární neurony
9. **vrstva nervových vláken** – axony multipolárních neuronů, které vytváří nervus opticus
10. **membrana limitans interna** – výběžky gliových Müllerových buněk

Oční pozadí

Oční pozadí je část sítnice (dozadu od ora serrata), která je vyšetřována pomocí oftalmoskopu. Nachází se zde:

1. **Žlutá skvrna** (*macula lutea*) – oblast nejostřejšího vidění, kde jsou nahromaděné převážně čípky
 - *fovea centralis* – vkleslina ve žluté skvrně, v jejím centru probíhá zorná osa oka
2. **Slepá skvrna** (*discus nervi optici*) – místo, kde nervus opticus opouští sítnici a nejsou tu fotoreceptory
3. Cévy – **arteria centralis retinae** a její řečiště



Oční pozadí

Embryologie

Základ oka vzniká jako **výchlipka diencefala** 22. den vývoje. Tyto váčky přichází do kontaktu s povrchovým ektodermem a následně po jejich invaginaci vzniká dvojvrstevný **oční pohárek**.

- Z vnější vrstvy očního pohárku vzniká pigmentová vrstva sítnice,
- Z vnitřní vrstvy očního pohárku vzniká *pars caeca et pars optica retinae*.

Odkazy

Související články

- Zraková dráha
- Receptorový potenciál
- Tyčinky • Čípky
- Spojka

Použitá literatura

- KONRÁDOVÁ, Václava, Jiří UHLÍK a Luděk VAJNER. *Funkční histologie*. 2. vydání. Jinočany : H & H, 2000. 291 s. ISBN 80-86022-80-3.
- SADLER, Thomas W. *Langmanova lékařská embryologie*. 1. vydání. Praha : Grada, 2011. 432 s. ISBN 978-80-247-2640-3.
- ČIHÁK, Radomír. *Anatomie 3*. 2. vydání. Praha : Grada Publishing, 2004. 692 s. ISBN 978-80-247-1132-4.