

Retinoblastom

Retinoblastom je **zhoubný nádor sítnice**. Většinou se manifestuje v prvních 3 letech života. Téměř ve třetině případů je oboustranně.

Etiopatogeneze

Většinou vzniká jednostranně, obvykle následkem somatické **mutace** obou kopií *RB1* genu (tzv. retinoblastomový gen, lokalizace: 13q14.1-q14.2). Asi v 50 % případů je zděděna jedna mutovaná alela genu *RB1* a k mutaci druhé dochází v průběhu života (germinální + somatická mutace). Ač tedy mutace v *RB1* mají recesivní charakter (musí být poškozeny obě kopie pro manifestaci onemocnění), predispozice (germinální mutace) se dědí s autosomálně dominantní dědičností s vysokou penetrací.

Dvě třetiny retinoblastomů se diagnostikují v prvních 3 letech života, maximum výskytu je v prvním a druhém roce věku. Po šestém roce života se vyskytuje jen velmi výjimečně. Asi 20–30 % dětí má v době diagnózy nádor oboustranně.^[2]

Klinický obraz

- postupná **ztráta zrakové ostrosti** na jednom oku a rozvoj šilhání
- rodiče si často všimnou změny odlesku světla v oku na bělavý odlesk
- leukokorie
- zvětšování oka, zarudnutí a otok okolí oka
- příznaky postižení mozku a míchy^[2]

Diagnostika

Oční vyšetření (u malých dětí v celkové anestezii) – typický nález, diagnóza jednoznačná.

- oftalmoskopie – šedobělavý uzel na sítnici, jde o pozdní stádium, kdy tumor vyplňuje sklivcovou dutinu

Ke stanovení rozsahu se provádí vyšetření obou očí, NMR mozku a míchy, vyšetření mozkomíšního moku^{[2][1]}

Terapie

- chemoterapie a lokální terapie (kryoterapie, nitrooční podání cytostatik)
- enukleace oka a náhrada protézou (u jednostranného postižení – oko je už většinou slepé, jde o život zachraňující výkon)^{[2][1]}
- radioterapie (brachyterapie, externí fotonová radioterapie, protonová terapie)

Komplikace

Častou komplikací je sekundární glaukom. Vyšší riziko následných (sekundárních) nádorů se vyskytuje u dětí s geneticky podmíněnou chorobou (*RB1* gen), např. osteosarkomu^{[2][1]}

Prognóza

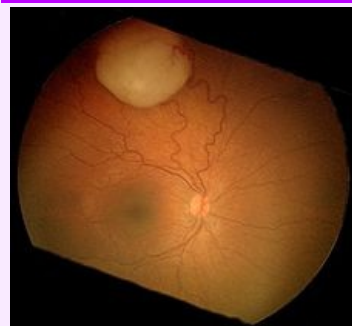Prognóza závisí na včasnosti diagnózy. Pokud je retinoblastom v době diagnózy pouze uvnitř oka, je úspěšnost léčby 90–100 %. Zasahuje-li již retinoblastom mimo oblast oka šance přežití činí asi 10%.^[2]

Odkazy

Reference

1. BENEŠ, Jiří. *Otázky z očního lékařství* [online]. [cit. 2010-12-14]. <<http://jirben2.chytrak.cz/>>.
2. Klinika dětské onkologie FN Brno. *Retinoblastom* [online]. [cit. 2011-

Retinoblastom

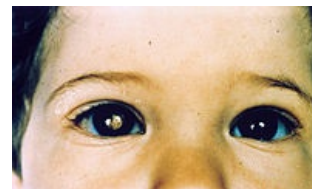

*Pohled na retinoblastom
vyrůstající ze sítnice*


Klinický obraz	postupná ztráta zraku, patrný bělavý odlesk na oku
Příčina	'loss of function' mutace genu <i>RB1</i> na obou homologních chromozómech
Diagnostika	oftalmoskopie, genetická vyšetření
Incidence ve světě	1/ 20 000 nově narozených dětí ^[1]
Prognóza	může být letální
Klasifikace a odkazy	
MeSH ID	D012175 (https://www.medvik.cz/bmc/link.do?id=D012175)
OMIM	180200 (https://omim.org/entry/180200)
orphanet	ORPHA357027 (http://www.orpha.net/consor/cgi-bin/Disease_Search.php?lng=EN&data_id=22197) ORPHA357034 (http://www.orpha.net/consor/cgi-bin/Disease_Search.php?lng=EN&data_id=22198)
MedlinePlus	001030 (https://medlineplus.gov/ency/article/001030.htm)
Medscape	1222849 (https://emedicine.medscape.com/article/1222849-overview)

Použitá literatura

- ROZSÍVAL, Pavel, et al. *Oční lékařství*. 1. vydání. Galén, Karolinum, 2006. ISBN 80-7262-404-0.
- KOLÍN, Jan. *Oční lékařství*. 2. vydání. Karolinum, 2007. ISBN 978-80-246-1325-3.



Retinoblastom – mohutný, bílý, exofyticky rostoucí tumor s kalcifikací



Mechanismus vzniku retinoblastomu