

# Retinitis pigmentosa


**Retinitis pigmentosa - RP** je soubor dědičných poruch charakterizovaných progredující ztrátou periferního vidění, které často vede k neléčitelné ztrátě centrálního visu – slepotě.

Je známo, že **RP** zahrnuje mnoho typů retinálních dystrofií a dystrofií retinálního pigmentu podmíněnými molekulárními defekty ve více než 100 genech. Přitom označení retinitis je poněkud zavádějící, protože typické známky zánětu se primárně u nemoci nevyskytují, jde o poruchu genů (a tedy i jejich proteinů), proto by i cílená terapie měla směřovat na molekulárně genetickou úroveň.

Onemocnění se nejčastěji vyskytuje izolovaně, ale může být i v asociaci s jinou chorobou, tou bývá nejčastěji hluchota (až 30 % pacientů), mnoho takto postižených osob má diagnózu Usherova syndromu.



Normální visus



Visus při retinitis pigmentosa

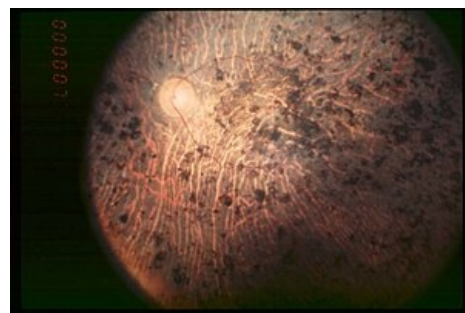
## Retinitis pigmentosa

### Klasifikace a odkazy

**MKN-10** H35.5 (<https://mkn10.uzis.cz/prohlizec/H35.5>)

**MeSH ID** D012174 (<https://www.medvik.cz/bmc/link.do?id=D012174>)

**orphanet** ORPHA791 ([http://www.orpha.net/consor/cgi-bin/Disease\\_Search.php?lng=EN&data\\_id=659](http://www.orpha.net/consor/cgi-bin/Disease_Search.php?lng=EN&data_id=659))



Pohled na sítnici pacienta s Retinitis pigmentosa v konečném stádiu



### Článek neobsahuje vše, co by měl.

Můžete se přidat k jeho autorům ([https://www.wikiskripta.eu/index.php?title=Retinitis\\_pigmentosa&action=history](https://www.wikiskripta.eu/index.php?title=Retinitis_pigmentosa&action=history)) a jej.

O vhodných změnách se lze poradit v diskusi.