

Reaktivní artritida

Reaktivní artritida je neinfekční zánět kloubů, který se rozvíjí jako reakce po infekčním onemocnění lokalizovaném mimo kloub v intervalu několika dnů / týdnů. Radíme ji mezi skupinu spondylartritid, proto je i pro reaktivní artritidu společná část projevů typických pro tuto skupinu onemocnění:

- vazba na pozitivitu HLA-B27
- častější postižení očí (uveitida, konjunktivitida)
- častější entezitidy
- postižení kůže a sliznic (afty, erythema nodosum,...)
- změny axiálního skeletu jsou až pozdním následkem
- zvýšení sedimentace a CRP

Etiologie a patogeneze

Roli hrají genetické faktory (96 % pac. HLA-B27 pozitivních) + infekce gastrointestinálního traktu: (salmonely, shigelly, yersinie, *Campylobacter jejuni*), infekce urogenitální: (*Chlamydia trachomatis*, *Neisseria gonorrhoeae*, *Ureaplasma urealyticum*) a infekce respiračního traktu^[1]. Někdy bez předchozí zjištěné infekce.

Klinický obraz

Celkové projevy

Zchvácenost, únava, teploty.

Muskuloskeletální projevy

- Asymetrická mono- / oligoartritida (max. 4 klouby) s predilekční lokalizací nosných kloubů; postižené klouby zarudlé + teplejší;
- entezopatie, až pohyb znemožňující prosáknutí úponů šlach na kosti (Achillova šlacha, plantární fasciitida).

Kožní projevy

Keratoderma blenorrhagicum (olupující se kůže dlaní nebo plosek podobná psoriáze) a balanitida.

Příznaky v oblasti UGT

Sterilní uretritida – **Reiterův syndrom** – (artritida, uretritida, konjunktivitida aj.); oční nález může progredovat do episkleritidy, rohovkových ulcerací a hl. přední uveitidy.

Diagnostika

- Oligoartritidy nosných kloubů postihující mladší jedince v návaznosti na prodělanou infekci v UGT/GIT
- lab. vyš.: nespecif. markery zánětu v akutní fázi vysoké (FW, CRP, mukoproteiny, ELFO bílkovin), sérologie (detekce protilátek proti jedn. mikroorg.), vyš. výpotku (odlišení od septické artritidy);
- RTG: většinou negativní, občas v chronické fázi onemocnění sakroileitida;
- kompletní Reiterův syndrom: artritida + uretritida + konjunktivitida (kompletní triáda je spíše vzácná);
- nekompletní Reiterův syndrom: artritida + 1 další příznak; mohou být též entezitidy, kožní a slizniční ulcerace, periostitidy.

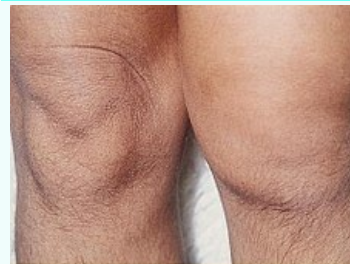Dif. dg.

- Dnavá artritida;
- revmatoidní artritida;
- infekční purulentní artritida.

Terapie

Reaktivní artritida

Reactive arthritis



Reaktivní artritida kolen

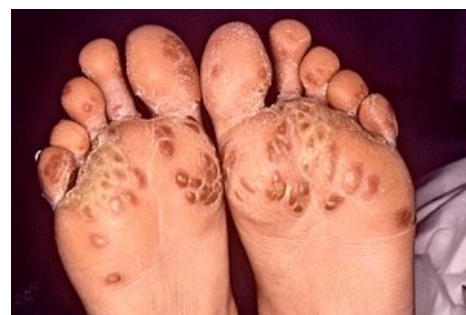Rizikové faktory HLA-B27, infekce^[1]

Klasifikace a odkazy



MKN M02 (<https://mkn10.uzis.cz/prohlizec/M02>)

MedlinePlus 000440 (<https://medlineplus.gov/ency/article/000440.htm>)

Medscape 331347 (<https://emedicine.medscape.com/article/331347-overview>)



Keratoderma blenorrhagicum

Individuální, základem NSA, u těžších forem i glukokortikoidy (iniciální dávky 30–50 mg s postupným snižováním; při recidivujících kloubních výpotcích intraartikulárně); ATB (při izolaci inf. agens / někdy i při pozitivní sérologii); bazální léky (při chronickém průběhu s vyšší aktivitou; sulfasalazin  2–3 g, MTX  10–20 mg/týden).

Prognóza

Většinou dobrá, u malé části nemocných přechod do chronicity (hrozí m. Bechtěrev).

Odkazy

Související články

- Chlamydiové infekce genitálu
- Psoriatická artritida
- Ankylozující spondylartritida

Použitá literatura

- VOKURKA, Martina a Jan HUGO, et al. *Velký lékařský slovník*. 6. vydání. 2006. 0 s. ISBN 80-7345-105-0.

Reference

1. HILL GASTON, J S a Mark S LILLICRAP. Arthritis associated with enteric infection. *Best Pract Res Clin Rheumatol* [online]. 2003, vol. 17, no. 2, s. 219-39, dostupné také z <<https://www.ncbi.nlm.nih.gov/pubmed/12787523>>. ISSN 1521-6942.