

# Punkce

Punkce je **nabodnutí tělní dutiny, kloubu, orgánu** nebo **patologického útvaru** za účelem diagnostickým nebo terapeutickým.

## Dělení punkcí

### 1. Podle účelu:

- a) **Diagnostická** – odběr *tekutiny* (transsudát, exsudát – nejčastěji hnis, krev) nebo *tkáňového vzorku* na vyšetření histologické, cytologické, mikrobiální (kultivace) či biochemické.
- b) **Terapeutická**:
  - i. *evakuace tekutiny nebo plynu* (odstranění útlaku – hemoperikard, hemotorax, PNO, ascites, atd.),
  - ii. *instilace léků*,
  - iii. *drenáž*, popřípadě *laváž* navazující na punkci.

### 2. Podle provedení:

- a) **přímočará**,
- b) **schodovitá** (specifický absces, kloub) – ochrana před infekcí.

### 3. Podle znalostí o punktovaném útvaru:

- a) **cílená**,
- b) **probatorní**.

## Punktované útvary

- **Přírozené dutiny** (pleurální, perikardová, peritoneální, klouby, močový měchýř, paranasální sinusy, atd.).
- **Parenchymatózní orgány** (játra, ledviny, slezina, atd.) a **kostní dřeň** (aspirační biopsie nebo trepanobiopsie).
- **Patologické útvary** (cysta, absces, nádor, hematoma, atd.).

## Provedení punkce

- **Povrchově uložené** útvary je možno punktovat *naslepo*;
- u **hluboko uložených** útvarů a orgánů se punkce provádějí pod kontrolou *ultrazvuku* nebo *CT*;
- nutností je zachování pravidel asepse a použití odpovídající anestezie.
- Punkční **jehly**:
  - mají různý *průsvit* a *délku*;
  - někdy mají *mandrén*, aby se neucpávaly (velmi široké jehly s mandrénem se označují jako **trokary**);
  - nověji se užívá **Chiba-jehla** délky 15 až 20 cm, vnitřního průměru od 0,5 mm, která je *jemná* a *ohybná* a minimalizuje riziko poranění okolních struktur.

## Komplikace

- Jako komplikace **břišních punkcí** se uvádějí:
  - krvácení,
  - peritonitida,
  - tvorba píštěle,
  - roznesení nádorových metastáz v punkčním kanále,
  - pneumotorax,
  - pankreatitida při punkcích pankreatu.

## Punkce tělních dutin

### Punkce pleurální dutiny

- Podle indikace (plyn, tekutina) se užívají *dva přístupy*:
  - 1. dle **Monaldiho** – punkce při *pneumotoraxu* – ve 2. nebo 3. mezižebří v medioklavikulární čáře, poloha v polosedě;
  - 2. dle **Bullaua** – při *fluidotoraxu* – v 6. mezižebří v přední axiální čáře, poloha vsedě.
- Na punkci může navazovat *drenáž*, tu je možné provést:
  - 1. s použitím **trokaru** (včetně modifikace **Seldingerovou technikou**: jehla – vodič – dilatátory – drain);
  - 2. tupou disekcí **peánem**.

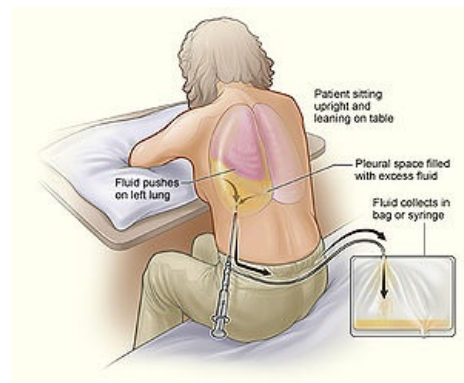
### Punkce perikardiální dutiny

- Přes **levostrannou Larreyovu štěrbinu**.
  - zavedení jehly *těsně vlevo* od mečíku pod úhlem  $45^\circ$  – hrot směřuje ke středu levé klíční kosti;

- na jehlu je možné napojit EKG elektrodu.
- Při nutnosti **intrakardiálního podání léku** (resuscitace) punktujeme levou komoru šikmo v 5. mezižebří v medioklavikulární čáře.

## Punkce peritoneální dutiny

- Je indikována především u **ascitu** jako odlehčující výkon a pro **vyšetření punktátu**;
- provádí se zevně od středu levé umbilikospinální čáry v **Monroově bodu**;
- punkce **Douglasova prostoru** se u žen provádí přes **zadní klenbu poševní**, při **abscesu** v Douglasově prostoru je možný přístup **transrektální**;
- diagnostická **peritoneální laváž** (dnes se dává přednost ultrazvuku břicha) u traumat se provádí pomocí vpichů do všech **4 břišních kvadrantů**.



Punkce pleurální dutiny.

## Biopsie kostní dřeně

1. **Aspirační biopsie** – sternální punkce, punkce lopaty kosti kyčelní nebo tibie.
2. **Trepanobiopsie** – lopata kosti kyčelní;

- místa odběru leží povrchově pod kůží a kostní dřeň si zde uchovává krvetvorbu až do vysokého věku.

### Sternální punkce

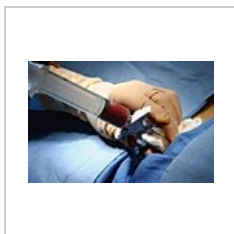
- Provádí se z **těla kosti hrudní** v úrovni 2. nebo 3. mezižebří ve střední čáře (u dětí spíše manubrium nebo tibie);
- používá se **Hynkova jehla**;
- po **dezinfekci kůže** se v **lokálním znecitlivění** (mesocain) nabodne dřeň a asi 0,5–1 ml dřeně se aspiruje do stříkačky;
- udává se, že vlastní punkce **není** při správném znecitlivění **bolestivá**, jen při aspiraci cítí nemocný nepříjemný tlak (nepříjemný je také zvukový fenomén v okamžiku, kdy proniká jehla do kosti).

### Trepanobiopsie

- Získává se **vzorek spongiózy se dřením** ve formě válečku vysokého 15–20 mm (kromě dřeně se zjišťuje také složení kosti);
- provádí se **Jamshidiho jehlou**.



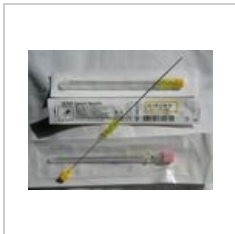Jehla pro biopsii kostní dřeně.



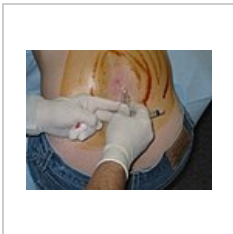
Biopsie kostní dřeně.

## Lumbální punkce

- Punkce se provádí v **subarachnoidálním prostoru** (mezi arachnoideou a pia mater spinalis).
- Hlavní indikace:
  - diagnosticky při podezření na **meningitidu** (v likvoru se naleznou bakterie a leukocyty);
  - **krvácení do mozku** (v likvoru se naleznou erythrocyty);
  - terapeuticky při aplikaci některých **léků do CNS** (cytostatika u tumorů CNS, subarachnoidální anestézie).
- Provádí se **pod úrovní obratle L2** kde končí mícha a dále kaudálně pokračuje jako míšní kořeny – tzv. *cauda equina*:
  - mezi obratli **L3 – L4** nebo **L4 – L5**;
  - pacient je v předklonu (vsedě nebo vleže na boku), aby se od sebe obratlové oblouky co nejvíce oddálily;
  - jehla pak proniká kůží a podkožím k páteři, mezi oblouky sousedních obratlů, jež spojují ligamenta flava se dostává **do páteřního kanálu**: nejprve do *epidurálního prostoru* → přes *dura mater* → *subdurální prostor* → *arachnoideu* → do *subarachnoidálního prostoru*;
  - pro průnik do subarachnoidálního prostoru svědčí **odkapávání likvoru ze zavedené jehly**.



Jehly pro lumbální punkci.



Lumbální punkce.

## Odkazy

### Související články

- Odběry biologického materiálu
- Odběry krve na vyšetření

### Zdroj

- PASTOR, J. *Langenbeck's medical web page* [online]. [cit. 2009]. <<http://www.freewebs.com/langenbeck/>>.

### Externí odkazy

- Osacká Petronela: Punkcie. Multimediálna podpora výučby klinických a zdravotníckych disciplín :: Portál Jesseniovej lekárskej fakulty Univerzity Komenského [online] 2.12.2011, posledná aktualizácia 15.12.2011 [cit. 2011-12-23] Dostupný z WWW: <<https://portal.jfmed.uniba.sk/clanky.php?aid=169>>. ISSN 1337-7396