

# Pulmonální stenóza

**Pulmonální stenóza** je v rámci kardiologie dospělých vzácnou chlopenní vadou.<sup>[1]</sup> Může se vyskytovat samostatně nebo jako součást komplexnější stenózy v oblasti výtokového traktu pravé komory, myšlena hlavně oblast plicnice. Obecněji se pod pojmem pulmonální stenóza myslí jak **stenóza pulmonální chlopně, tak i subvalvulární nebo supravalvulární obstrukce**. Diagnostika se opírá především o echokardiografické vyšetření, případně vyšetření katetrizací k posouzení tlaků.<sup>[1]</sup>

## Etiopatogeneze

Nejčastější příčinou chlopenní pulmonální stenózy je **vrozená srdeční vada**, kdy je stenóza chlopně ve většině případů součástí komplexní srdeční vady jako je např. Fallotova tetralogie nebo kompletní atrezie výtokového traktu pravé komory.<sup>[2]</sup> Může se ovšem vyskytovat i izolovaně.

Pulmonální stenóza, jakožto vada chlopně, zároveň tvoří **nejčastější typ stenózy ve výtokovém traktu pravé komory**, resp. plicnici. **Stenóza plicnice jako celek** se vyskytuje v několika formách v závislosti na lokalizaci stenózy. Ta může být lokalizována **pod chlopní** (zúžení infundibula pravé komory u Fallotovy tetralogie nebo defektu septa komor), **v místě chlopně**, nad ní nebo v **periferii** větvi plicnice (opět může být součástí různých vrozených srdečních vad). Stenóza následně působí hypertrofii pravé komory, což může vést k její dilataci a sekundárnímu vzniku trikuspidální regurgitace a pravostranné srdeční nedostatečnosti.<sup>[3]</sup>

Dalšími možnými etiologiemi pulmonální stenózy je **postrevmatické poškození chlopně** (vzácně) nebo poškození při **karcinoidu**, kdy produkovaný serotonin působí fibrotizaci pulmonální chlopně.<sup>[1] [2]</sup>

## Klinický obraz

Auskultačním nálezem je **ejekční šelest nad pulmonální chlopní**, případně rozštěp druhé ozvy.<sup>[2]</sup> Pacienti mohou být asymptomatictí, případně pociťovat nevolnost, dušnost a tlak na hrudi.<sup>[2]</sup> Kritická stenóza u novorozence je život ohrožující cyanotická srdeční vada (z důvodu pravolevého atriálního zkratu). V pozdějším věku bývají děti při méně významné vadě bez potíží, někdy mají nižší výkonnost.<sup>[3]</sup>

## Diagnostika

EKG nález se odvíjí od závažnosti stenózy. Nález může být normální, u závažnějších forem stenózy jsou pak přítomny známky přetížení pravé síně, **hypertrofie pravé komory** a obecně patologické změny v pravých prekordiálních svodech (vysoké QR, inverze T vlny atd.).<sup>[2]</sup>

Na rentgenu hrudníku nemusí být výraznější změny patrné. U novorozenců je při pravo-levém atriálním zkratu a současném poškození trikuspidální chlopně promínující pravá hranice srdeční. Poté jsou změny patrné hlavně u závažnějšího stupně pulmonální stenózy, hlavně ve smyslu poststenotického rozšíření plicnice a zvětšení pravostranných oddílů.<sup>[2]</sup>

**Echokardiografické vyšetření** je základní vyšetřovací metodou pro posouzení anatomických abnormalit pulmonální chlopně a hemodynamických dopadů vady. Vyšetření není vždy jednoduché a je nutné posoudit i parametry trikuspidální chlopně, včetně tlakových gradientů.<sup>[2]</sup> Ty mohou být získány i provedením pravostranné katetrizace, která je využívána pro měření tlakových gradientů i dalších stenóz plicnice.<sup>[1]</sup>

## Léčba

Průběh je **obvykle benigní**, lehčí vada nevyžaduje léčbu.<sup>[3]</sup> U novorozenců je v některých specifických situacích podáván prostaglandin E1.<sup>[2]</sup> Závažnější stenóza může být řešena **balónkovou valvuloplastikou** nebo v případě jejího selhání **kardiochirurgickou operací**.<sup>[1] [2]</sup>

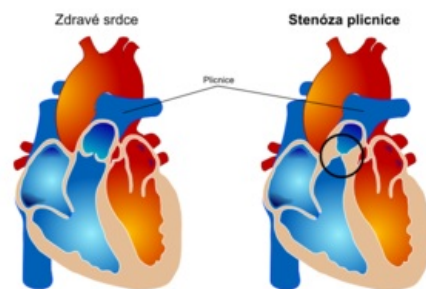
## Odkazy

### Související články

- Získané srdeční vady
- Onemocnění chlopní pravého srdce

### Použitá literatura

- MANN, Douglas L, et al. *Braunwald's Heart Disease : A Textbook of Cardiovascular Medicine*. 10th Edition vydání. 2015. ISBN 978-0-323-29429-4.



Porovnání normální morfologie pravého srdce a pulmonální chlopně s anatomickými patologiemi při pulmonální stenóze

- ČEŠKA, Richard, et al. *Interna*. 3. vydání. Triton, 2020. ISBN 978-80-7553-782-9.
- BENEŠ, Jiří. *Studijní materiály* [online]. ©2009. [cit. 2009]. <<http://jirben.wz.cz>>.

## Reference

1. ČEŠKA, Richard, et al. *Interna*. 3. vydání. Triton, 2020. ISBN 978-80-7553-782-9.
2. MANN, Douglas L, et al. *Braunwald's Heart Disease : A Textbook of Cardiovascular Medicine*. 10th Edition vydání. 2015. ISBN 978-0-323-29429-4.
3. BENEŠ, Jiří. *Studijní materiály* [online]. ©2009. [cit. 2009]. <<http://jirben.wz.cz>>.