

# Poranění nosiče (C1)

Poranění prvního krčního obratle (C1) je způsobeno násilím, které působí v axiálním směru na temeno hlavy. Atlas může být poraněn v rozsahu obratlového oblouku v přední i zadní části. Specifickým typem zlomeniny je tzv. **Jeffersonova zlomenina**, kdy je oblouk zlomen v přední i zadní části dvakrát. V tomto případě dochází k dislokaci úlomků do stran a rozšíření páteřního kanálu.

Neurologické léze v této oblasti, vzhledem k šíři páteřního kanálu, není častá.

## Léčba

Pro léčbu je zásadní stanovení stability zlomeniny. Stabilní zlomeniny C1 nejsou indikovány k operaci, léčíme imobilizací v halo-vestě. V případě nestability indikujeme operační osteosyntézu.

## Diagnostika

Základní je rentgenové vyšetření kraniocervikálního přechodu, a to v projekci předozadní, boční a transorální. Pro klasifikaci typu fraktury je nutné CT vyšetření.

## Odkazy

### Související články

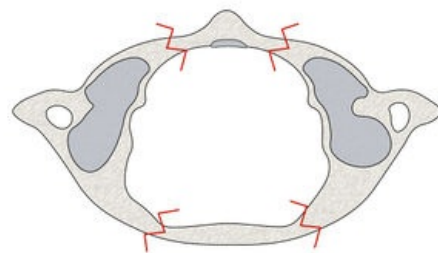
- Poranění čepovce (C2)
- Atlantoockcipitální dislokace
- Obratle

### Externí odkazy

- Halo-vest (<https://kidshealth.org/en/parents/halo-brace.html>)

### Použitá literatura

- SAMEŠ, M, et al. *Neurochirurgie*. 1. vydání. Praha : Jessenius Maxdorf, 2005. 127 s. ISBN 80-7345-072-0.
- KOUDELA, Karel, et al. *Ortopedická traumatologie*. 1. vydání. Karolinum, 2002. 147 s. ISBN 80-246-0392-6.



Jeffersonova zlomenina (pohled na atlas shora)