

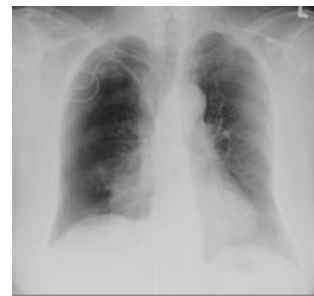Pneumotorax

Pneumotorax (PNO) je definován jako nahromadění vzduchu či jiného plynu v pleurální dutině s částečným nebo úplným kolapsem plíce.

Pneumotorax jedné plíce bez přetlaku (prostý, normotenzní PNO) je život neohrožující stav, který se postupně upravuje vstřebáváním vniklého plynu.

Pleurální dutina je uzavřený prostor obklopující plíce. Ohraničuje ji nástěnná a plicní pleura. Po část dýchacího cyklu se v pleurálním prostoru vytváří podtlak, vyrovnaný atmosférický tlak nebo při zvýšení nitrohruďního tlaku (kašel, kýchání) i přetlak. Při vyrovnaní tlaků je znemožněno rozvinutí plic a je omezená ventilace (odvětrávání CO₂) i oxygenace (dodávání O₂). Vznik tenzního (přetlakového, ventilového) PNO vede k zástavě oběhu útlakem velkých žil.

Tenzní pneumotorax (polopatě)



RTG pneumothorax vpravo, iatrogeně po zavedení CŽK

Dělení pneumotoraxu

Traumatický pneumotorax

Vzniká při perforaci hrudní stěny nebo při poranění jícnu, průdušek či zlomenině žeber.

Spontánní pneumotorax

- Primární idiopatický – může se objevit u zdravých vysokých mladých mužů s výskytem pneumotoraxu v rodině;
- sekundární – vzniká následkem plicních chorob (jako je např. CHOPN nebo cystická fibróza).

Iatrogení pneumotorax

Vzniká při invazivních lékařských procedurách jako je transparietální aspirační biopsie, transbronchiální plicní biopsie, kanylace podklíčkové žíly, akupunktura, opichy páteře, hrudní punkce nebo mechanická ventilace s přetlakem.^[1]

Prostý

Tenzní (přetlakový) neboli ventilový pneumotorax

Může vznikat u jakéhokoliv výše zmíněného typu. Vzniká tzv. ventilovým mechanismem, kdy při nádechu proniká do pleurální dutiny vzduch a při výdechu se defekt uzavírá, čímž se vzduch hromadí v dutině. Tento typ pneumotoraxu je nejvíce nebezpečný, protože vzduch hromadí se v dutině hrudní postupně utlačuje všechny orgány mediastina na nepostiženou stranu.^[1] Vzniká útlak velkých žil a nedostatečným návratem krve do srdce dochází k obstrukčnímu šoku. U ventilového pneumotoraxu vzniká život ohrožující stav s bolestí, dušností, cyanózou, zrychlením srdeční frekvence a poklesem krevního tlaku. Tenzní pneumotorax zabíjí oběhovým, nikoliv dechovým selháním.

Etiologie spontánních PNO

Primární PNO

Astenický habitus, pozitivní rodinná anamnéza, subpleurální buly, kouření, abúzus marihuany, abúzus kokainu.

Sekundární PNO

Plicní onemocnění: astma bronchiale, cystická fibróza, CHOPN.

Infekce: nekrotizující pneumonie, Pneumocystis jirovecii, pertuse.

Intersticiální plicní onemocnění: sarkoidóza, histiocytóza atd.

Onemocnění pojivové tkáně: Marfanův syndrom, Ehlersův-Danlosův syndrom, JIA, polymyozitida, dermatomyozitida, atd.

Malignity: primárně plicní či metastázy.

Aspirace: cizí těleso, chemická pneumonie.

Katameniální PNO (vzácná forma spontánního pneumotoraxu, která postihuje jen mladé ženy v průběhu menstruace; v 97% je postižena pravá strana; thoracic endometriosis).^[2]

Patogeneze spontánního PNO

Velký vzestup transpulmonálního tlaku způsobí distenzi alveolů, což vede k jejich ruptuře. Dochází k průniku vzduchu do pleurálního prostoru. Dále může vzniknout rupturou povrchových alveolů, kdy vzduch proniká rovnou do pleurálního prostoru. Dalším možným mechanismem je ruptura centrálních alveolů. Vzduch prochází perivaskulární tkání centrifugálně k hilu či periferně k viscerální pleuře (pneumomediastinum, podkožní emfyzém, pneumoperitoneum);^[2]

Pneumothorax může vzniknout i při infekci dolních úseků respiračního traktu. Dochází k nekróze epiteliálních buněk, úbytku cilií a nadprodukci hlenu. Cytolýza infikovaných buněk spouští kaskádu zánětlivé reakce. Uvolněné mediátory zánětu přímo destruuují tkáň bronchiolů a plicních sklípků, současně se vyskytují okrsy atelektázy a hyperinflace.^[3]

Prostý PNO

Pleurální tlak na straně PNO je o něco vyšší než pleurální tlak kontralaterálního hemitoraxu, ale nedosahuje hodnoty atmosférického tlaku. Kolaps plicí obvykle bez závažnějšího klinického dopadu.

Tenzní PNO

V inspiriu se dostává do pleurálního prostoru vzduch a působením ventilového mechanismu narůstá pleurální tlak. V expiriu převyšuje atmosférický tlak, čímž dochází ke kolapsu postižené plicí a komprese druhostranné plicí, dýchacích cest a horní duté žíly. Následně se objevuje hypoxie a pokles srdečního výdeje.^[2]

Klinický obraz

Klinický obraz pneumotoraxu závisí na rychlosti jeho vzniku, přidružených chorobách, rozsahu pneumotoraxu a jeho formě (uzavřený, otevřený, normotenzní, ventilový - tenzní).

- Malý PNO - asymptomatický nebo suché dráždivé pokašlávání a difuzní bolest na postižené straně hrudníku, která může vystřelovat do ramene.
- Větší PNO - navíc dušnost a ostrá pleurální bolest.

Příznaky sekundárního PNO bývají závažnější než příznaky primárního PNO.^[2]

Levostranný pneumotorax může svou symptomatologií napodobovat koronární příhodu.

U **ventilového pneumotoraxu** vzniká život ohrožující stav s bolestí, dušností, zvýšenou náplní krčních žil, cyanózou, tachykardií a hypotenzí^[1].

Objektivní nález

Malý PNO (minimální kolaps plicí)

- Může mít zcela normální fyzikální nález.

Velký PNO (rozsáhlý - úplný kolaps plicí, bez přetlaku)

- Viditelně omezené pohyby hrudníku;
- na postižené straně oslabené dýchání a hypersonorní poklep;
- tachypnoe, dyspnoe, zřídka cyanóza;
- vzácně podkožní emfyzém s krepitacemi, distenze břicha při pneumoperitoneu.^[2]

Tenzní pneumotorax

- zvýšená náplň krčních žil (může být snížena současnou hypovolémií)
- hypotenze
- posun trachey v krční jamce směrem od strany tPNO (pozdní příznak)
- cyanóza (pozdní příznak)
- vymizením pulzu (bezpulzová elektrická aktivita - PEA) vzniká zástava oběhu

Diagnostika

- RTG hrudníku (zadopřední a event. bočný snímek). Potvrzuje PNO a stanovuje jeho rozsah
- Ultrazvukové vyšetření je rychle dostupné na lůžku: "*Lung sliding*" = typický pohyb v místě parietální a viscerální pleury, jeho přítomnost nám pneumothorax vylučuje. "*Seashore*" = obraz zdravé plicí při vyšetření v M- módu připomíná mořské pobřeží, u pneumothoraxu vidíme jen paralelní linie "*barcode sign*". "*Lung point*" = místo přechodu mezi pozitivním a negativním sliding či seashore obrazem.
- CT plic - při obtížně hodnotitelném RTG snímku, při susp. kongenitálních cystických změnách, kong. lobárním emfyzému, kong. diafragmatické hernii apod.;
- HRCT plic po zhojení PNO - k detekci subpleurálních bul, k posouzení plicního intersticia.
- monitorace SpO₂;
- základní krevní testy: krevní obraz, FW, CRP, event. biochemické vyšetření a koagulace;
- následná vyšetření ke zjištění etiologie:
 - KO, FW, CRP, imunoglobuliny, autoprotilátky, alfa-1-antitrypsin, chloridy v potu;

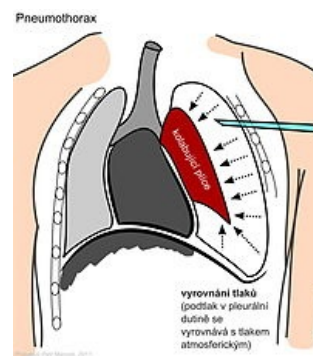


Schéma pneumotoraxu

- antropologické vyš., oční vyš., echokardiografie, genetické posouzení (při podezření na Marfanův syndrom);
- plicní funkce při plné resorbi PNO přibližně za 2 měsíce.^[2]

Posouzení velikosti PNO

Malý PNO – menší než 25 % objemu hemitoraxu; u dospělých a adolescentů tj. menší než 2 cm vzdálenosti mezi hrudní stěnou a hranicí kolabované plíce.

Velký PNO – větší než 25 % objemu hemithoraxu.

Metody výpočtu velikosti PNO:

- metoda podle Rhea;
- Lightův index: $PNO (\%) = 100 - [(šíře kolabované plíce^3 / průměr hemitoraxu^3) \times 100]$; vzdálenosti se měří v úrovni plicních hilů;
- Collinsův vzorec – vychází z měření ve 3 úrovních.^[2]

Léčba

Malý spontánní pneumotorax bez výrazných dechových obtíží není třeba léčit, stačí pouze pozorování s případnou oxygenoterapií, která zvyšuje absorpci vzduchu, nebo jej můžeme zmenšit odsátím vzduchu punkcí přes hrudní stěnu. Rozsáhlejší spontánní pneumotorax je třeba drénovat, tedy postupně za nízkého tlaku odsávat vzduch. Při selhání všech výše uvedených metod je na místě chirurgický zásah. Tenzní pneumotorax je třeba ošetřit co nejdříve, okamžitě – nejprve snížíme intrapleurální tlak odsátím vzduchu silnou punkční jehlou (nejlépe ve 2. mezižebří) a poté drénujeme hrudník^[1].

- Inhalace kyslíku – urychluje vstřebávání PNO;
- perkutánní jednorázové odsátí vzduchu z pleurální dutiny (v ČR méně obvyklé);
- chirurgická léčba: pasivní hrudní drenáž, hrudní drenáž s aktivním sáním (riziko reexpanzního plicního edému mechanickým poškozením plicních kapilár), intervence: thorakoskopie, thorakotomie, pleurodéz (obliterace pleurálního prostoru aplikací sklerotizující látky k prevenci recidivy PNO), pleurektomie (k prevenci recidiv PNO).^[2]

Poznámka

Před objevením antituberkulotik se používal k léčbě tuberkulózy iatrogenní pneumotorax. Jeho cílem byl kolaps plicního laloku postiženého kavernou, proto tato metoda dostala název *kolapsoterapie*.

Odkazy

Související články

- Urgentní stavy v pneumologii • Pleurální punkce a drenáž (pediatrie)
- Hemotorax • Pleurální výpotek • Chylotorax • Empyém • Fibrotorax

Externí odkazy

- [<http://kardioblogie.blogspot.com/2012/08/zacatecnici-tenzni-pneumothorax-prvni.html> Tenzní pneumothorax - První pomoc a EKG
- PNEUMOTORAX (Doporučený postup) MUDr. Vladimír Herout (<http://www.pneumologie.cz/upload/1480195008.pdf>) z pohledu pneumologa
- Pneumotorax (česká wikipedie)
- Pneumothorax (anglická wikipedie)

Reference

- KLENER, Pavel. *Vnitřní lékařství*. 3. vydání. Praha : Galén, 2006. s. 120, 416, 417. ISBN 80-7262-430-X.
- LEBL, J, J JANDA a P POHUNEK, et al. *Praktická pediatrie : Obvyklé diagnostické a léčebné postupy na Pediatrické klinice v Motole*. 1. vydání. Galén, 2008. 189 s. s. 51-60. ISBN 978-80-7262-578-9.
- NOVÁK, Ivan, et al. *Intenzivní péče v pediatrii*. 1. vydání. Galén, 2008. s. 330-333. ISBN 978-80-7262-512-3.