

Pleurální punkce (pediatrie)

Urgentní indikace

- *pneumothorax*, zejména tenzní.

Provedení

- dítě je v poloze na zádech;
- je-li čas, provedeme adekvátní analgosedaci;
- vpich vedeme nad horním okrajem žebra v medioklavikulární čáře ve 2.-3. mezižebří.

⚠ Horní okraj žebra nutno respektovat z důvodu možného poranění nervově-cévního svazku, který probíhá při spodním okraji žebra.

- 2. mezižebří se nachází bezprostředně pod klavikulou;
- s výhodou používáme i.v. "modrou" kanylu (u novorozenců 22G kanylu, u starších 18G kanylu);
- po průniku do interpleurálního prostoru vytáhneme jehlu a kanylu zavedeme hlouběji;
- urgentní evakuaci vzduchu provádíme pomocí stříkačky, jinak lépe je kanylu napojit pomocí spojovací hadičky a trojcestného kohoutu na 20ml stříkačku, kterou potom evakuujeme vzduch;
- v případě superurgence u tenzního PNO převedeme tenzní PNO na otevřený pomocí jehly nebo lépe sady jehel.

Definitivní ošetření spočívá v zavedení hrudního drénu s aktivním odsáváním;

- pacient je v poloze na zádech, postižená strana může být lehce podložena, ruka na postižené straně je zvednutá za hlavou;
- místem vpichu je 4. nebo 5. mezižebří mezi přední a střední axilární čarou, místo vpichu dezinfikujeme, zarouškujeme a infiltrujeme 1% mesocainem;
- v místě vpichu provedeme skalpelem drobnou horizontální kožní incizi, přes ní potom peánem na tupo pronikáme po horním okraji žebra (opět musíme chránit nervově-cévní svazek jdoucí při spodním okraji); drén zachytíme do peánu a zavedeme do pleurální dutiny;
- průnik se projeví náhlou ztrátou odporu;
- incizi uzavřeme, drén fixujeme a připojíme na kontinuální odsávání s negativním tlakem (*systém dle Büla* nebo *aqua seal*).

Odkazy

Zdroj

- HAVRÁNEK, Jiří: *Pleurální punkce*. (upraveno)

Související články

- Pleurální výpotek
- Novorozenecké pneumopatie

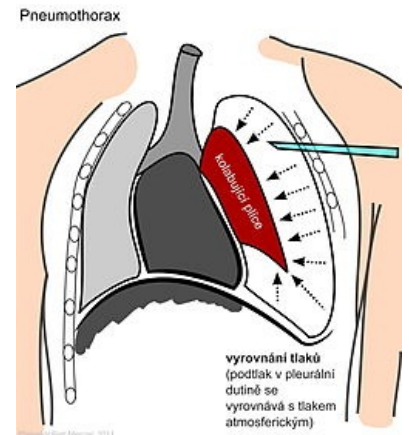



Schéma punkce rozsáhlého jednostranného pneumotoraxu



Drenážní systémy u dětských pacientů