

Periodontitis chronica

Periodontitis chronica, celým názvem *periodontitis apicalis chronica*, je zánětlivé onemocnění periodontia. Je to relativně častý nález charakteristický tvorbou granulační tkáně. Fibroblasty se metamorfují v osteoklasty a ložisko se zvětšuje, po extrakci pevně lene k zubu.

Příznaky

Klinicky se neprojevuje, nacházíme ji často při nekróze (ev. gangréne) pulpy. Pulpa ztratila vitalitu důsledkem přerušení nervových vláken a cév ve foramen fiziologicum. Není žádná reakce na tepelné podněty, mrtvě šedá barva zubu, poklep připomíná „nakřáplý hrnec“, případně gangrenózní zápach při preparaci. **Hlavním nástrojem pro stanovení diagnózy je RTG** - periapikální projasnění, porušená lamina corticalis, různě rozšířená periodontální štěrbina.

Zánět se může šířit do okolí do sinus maxillaris, baze lebni.

Rozdělení

1. Klinické - podle nálezu na RTG

- **periodontitis apicalis chronica circumscripta** - periapikální granulom - ohraničené ložisko s velkým množstvím vaziva
 - **ostitis chronica circumscripta** - je-li ložisko větší
- **periodontitis apicalis chronica difusa** - neohraničené ložisko
 - **ostitis chronica difusa**
- **periodontitis apicalis chronica granulomatosa progressiva** - pokračuje dál slizniční / kožní / antrální píštělí
- **periodontitis apicalis chronica scleroticans** - na RTG chybí periapikální projasnění, naopak je tu kondenzace kosti - kondenzující ostitis, u jedinců s dobrou imunitou

2. Histologické - dle zón na preparátu

- **zóna zánětlivé celulizace**
- **zóna exsudace**
- **zóna granulace**
- **zóna fibrotizace**

Ze zbytků epitelu Hertwigovy pochvy = Malassezovy ostrůvky se může časem vytvořit cystogranulom, který dál roste a postupně se mění v **radikulární cystu** = nejčastější odontogenní cysta. Druhou cestou vzniku radikulární cysty je z chronického dentoalveolárního abscesu - resorpcí hnisu a epitalizací dutiny (z Malassezových ostrůvků). Cysty způsobují tlakovou resorpci kosti, můžou podlehnout hnisavému zánětu nebo se vzácně přeměnit ve spinocelulární karcinom.

Radikulární cysty jsou dvojího typu.

- **pravé** - jejich pouzdro nesouvisí s kořenovým kanálkem daného zubu - i po kvalitním endodontickém ošetření zvětšuje svůj objem → nutná cystektomie.
- **nepravé** - souvisí s kořenovým kanálkem - po endodontickém ošetření se zmenšují

Při snížené imunitě může akutně exacerbovat a dát vzniknout **periodontitis chronica acutae exacerbans** (masivní leukocytární infiltrace, hnisavý exsudát se šíří jako akutní periodontitis, bolí na poklep i skus)

Terapie

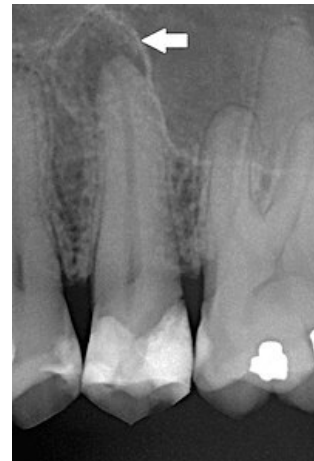
Terapii volíme podle příčiny: přechod infekce ze zubní dřeně, chemické dráždění (přetlačení materiálu přes apex), mechanická (poranění kořenovým nástrojem) Téměř vždy provádíme **kvalitní endodoncii**, případně extrakci a exkochleaci.

Terapie pravé radikulární cysty je její chirurgická extirpace (cystektomie).

Odkazy

Související články

- Periodontitis acuta
- Bolest v orofaciální oblasti



Periodontitis apicalis chronica
- 2. premoláru (Rtg)

Použitá literatura

- PEŘINKA, Luděk. *Základy klinické endodoncie*. 2. vydání. vydavatel, 2009. 0 s. ISBN 978-80-903876-8-3.
- Peřinka, Luděk: Periodontitis.[Přednáška pro 3. ročník, zubní lékařství]. Vypracované otázky.