

Perikarditida (pediatrie)

Perikarditida je zánětlivé onemocnění:

- perikardu,
- perikardiálního prostoru a
- sousedních tkání srdce a velkých cév.

V dětském věku jsou nejčastější akutní virové perikarditidy (viry skupiny Cocksackie, adenoviry, virus chřipky, herpetické viry, ECHO viry a EB virus), vzácnější jsou purulentní perikarditidy vzniklé sekundárně při bakteriálních sepsích. Perikarditidy také mohou provázet celková onemocnění, jako jsou revmatická horečka, autoimunitní onemocnění, malignity, renální selhání, tuberkulóza nebo mykotická onemocnění.

Onemocnění má typicky náhlý začátek s vysokou horečkou. Charakteristickým poslechovým nálezem je perikardiální třecí šelest slyšitelný v systole i diastole a zesilující se při větším přitlačení fonendoskopu na hrudník. S progresí perikardiálního výpotku mizí a srdeční ozvy jsou nápadně tiché. Výpotek může vyústit až v srdeční tamponádu a náhlé zhroucení krevního oběhu. Do obrazu srdeční tamponády patří těžká dušnost, tachykardie a hepatomegalie, slabě hmatné pulsace v periferii, oslabující se při nádechu (paradoxní puls), hypotenze s malou systolicko-diastolickou diferencí. V důsledku perikarditidy může dojít ke srůstům obou listů perikardu a ke vzniku konstriktivní perikarditidy, která je však u dětí velmi vzácná.^[1]

Etiologie

Etiologie perikarditidy u dětí			
infekce	autoimunita	malignity	ostatní
<ul style="list-style-type: none">▪ mykoplasmata,▪ chlamydie,▪ borreliie,▪ TBC,▪ <i>Haemophilus influenzae</i>,▪ <i>Staphylococcus aureus</i>,▪ enteroviry,▪ adenoviry,▪ influenza,▪ parotitis,▪ varicella,▪ HIV,▪ <i>Candida</i>,▪ <i>Aspergillus</i>,▪ <i>Toxoplasma gondii</i>.	<ul style="list-style-type: none">▪ SLE,▪ JIA,▪ M. Kawasaki,▪ Sarkoidóza,▪ nespecifické střevní záněty,▪ febris rheumatica.	<ul style="list-style-type: none">▪ leukémie,▪ lymfomy.	<ul style="list-style-type: none">▪ hypothyreóza,▪ urémie,▪ postperikardiotomický syndrom,▪ trauma,▪ oběhové selhání.

Fibrózní (suchá) perikarditida je charakterizována více či méně velkými nánosy fibrinu na perikardu.

- Je zpravidla úvodní fází vývoje exsudativního zánětu, při kterém se hromadí mezi listy perikardu výpotek.
- Tekutinou v perikardu může být transsudát, exsudát, krev nebo hnis.
- Následkem perikarditidy mohou vzniknout v perikardu srůsty obou listů, které někdy vyústí až v *konstriktivní perikarditidu*.

V rámci virové etiologie jsou nejčastější coxsackie, adenoviry, influenza, herpetické a echoviry.

- Virové perikarditidě obvykle předchází infekce horních dýchacích cest nebo jiné virózy.
- Prognóza je většinou dobrá, ale časté jsou recidivy (až u 30 % nemocných).
- Jejich průběh je většinou kratší a lehčí.

Purulentní perikarditida je vzácné, ale život ohrožující onemocnění.

- Nejčastější příčinou je sekundární hematogenní rozsev při celkových bakteriálních onemocněních (pneumonie, meningitida, septická artritida).
- Nejčastějšími vyvolavateli jsou *Staphylococcus aureus* a *Hemophilus influenzae* typ b.
- Později se může rozvinout konstriktivní perikarditida.

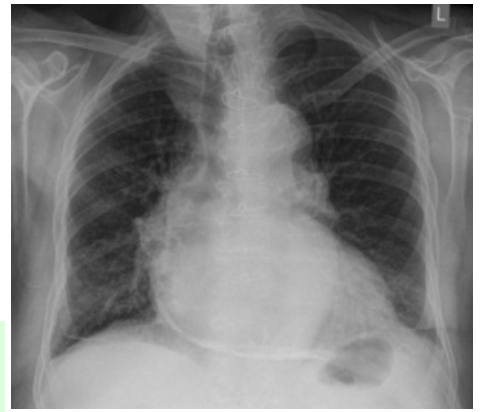
Patogeneze

Perikard je tenký obal srdce a proximálních částí velkých cév. Mezi vicerálním a parietálním perikardem je prostor, který za normálních okolností u dospělého obsahuje cca 30 ml lymfy (ulehčuje pohyb srdce v perikardiálním vaku). Vliv perikarditidy na hemodynamiku je výsledkem nadměrného hromadění tekutiny v perikardiálním prostoru nebo anatomických změn perikardu (mění se na tuhý nepoddajný obal – konstriktivní perikarditida). Nahromadění

tekutiny v perikardiálním prostoru způsobuje vzestup intraperikardiálního tlaku, který snižuje diastolické plnění srdce => pokles tepového objemu a CO/CI a snížení koronární perfúze. Rychlé nahromadění perikardiální tekutiny může způsobit **tamponádu srdce** a ohrozit život, při pomalém hromadění i velký objem tekutiny nemusí vést k závažným poruchám cirkulace.

Při perikardiální tamponádě se zapojuje několik kompenzačních mechanismů, kdy nejúčinnějším je zvýšení srdeční frekvence (tachykardie kompenzuje pokles diastolického plnění srdce). *Pulsus paradoxus* je častým příznakem akutní tamponády. Charakterizuje ho větší pokles systolického TK během inspiria než za fyziologických podmínek, tj. > 10 mmHg, současně nalézáme slabě plněný periferní pulz, který se v inspiriu oslabuje až mizí. Během inspiria se zvyšuje venosní návrat do pravé síně a komory, ale současně se více krve hromadí v plicích => paradoxní pokles výdeje levé komory. Pulsus paradoxus nacházíme i při konstriktivní perikarditidě a status asthmaticus.

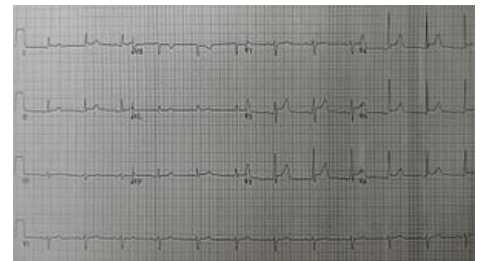
Pulsus paradoxus je častým příznakem akutní tamponády. Charakterizuje ho větší pokles systolického TK během inspiria než za fyziologických podmínek, tj. > 10 mmHg, současně nalézáme slabě plněný periferní pulz, který se v inspiriu oslabuje až mizí.



Skiagram s obrazem pericarditis calcarea

Klinický obraz

- Začátek onemocnění je zpravidla náhlý s **vysokou teplotou**.
- Kašel a bolesti při dýchání ukazují na současné postižení pleury.
- Fibrózní perikarditida způsobuje **bolesti za sternem**, která vystřeluje do ramene a za krk.
- Dyspnoe je provázena dráždivým kašlem.
- Poslechově se projevuje **perikardiálním třecím šelestem** slyšitelným v systole i diastole. Šelest vzniká posouváním a třením zánětlivě změněných listů perikardu při pohybech srdce, nejhlasitější je ve stoje při předklonu. Připomíná křupání zmrzlého sněhu pod botou. Zesiluje se při větším přitlačení fonendoskopu na hrudník. S přibýváním tekutiny v perikardu mizí.
- Exsudativní perikarditida se projevuje **narůstající dyspnoe**. Poslechově jsou nápadně tiché srdeční ozvy a třecí šelest mizí.
- Játra jsou zvětšena a často nalézáme otoky.
- Kardiomegalie může stlačit levý plicní lalok, což se projeví oslabením a změnou dýchacích fenoménů (Ewartův příznak).

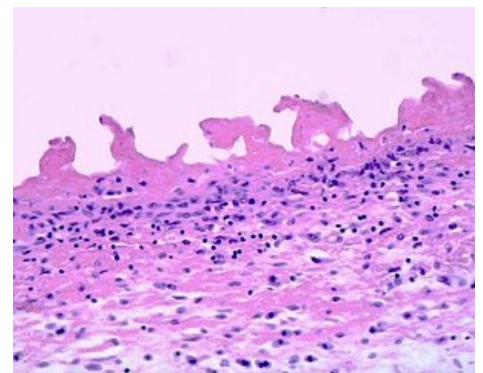


Perikarditida na EKG

Srdeční tamponáda

Rychle vznikající výpotek v perikardu může způsobit tzv. **srdeční tamponádu**.

- Základní hemodynamickou poruchou je omezené plnění srdce v diastole a zvýšený centrální žilní tlak.
- V pokročilých případech se snižuje srdeční výdej a rychle dochází ke zhroucení krevního oběhu.
- Hlavním subjektivním příznakem je výrazná **dyspnoe**.
- Při fyzikálním vyšetření nacházíme rozšíření krčních žil (u dětí vždy omezeně viditelné), tachykardii, hepatomegalii.
- **Pulsus paradoxus a pokles systémového arteriálního tlaku** s malou systolicko-diastolickou diferencí jsou pozdní příznaky srdeční tamponády, které mohou vyústit v náhlou srdeční zástavu.



Mikroskopický nálezy u fibrinózní perikarditidy

Klinická trias kritické srdeční tamponády: cyanosa, tachykardie a hypotenze.

Podrobnější informace naleznete na stránce [Srdeční tamponáda](#).

Diagnostika

EKG a RTG vyšetření

EKG změny závisí na stadiu onemocnění. Zpočátku nacházíme **elevaci úseků ST** a pozitivní vlnu T, později se vlna T stává izoelektrickou a v dalším průběhu se symetricky invertuje. Voltáž komplexů QRS je nízká. V období rekonvalescence se popsané změny postupně normalizují.

Na RTG je při výpotku v perikardu srdeční stín zvětšený oběma směry s vyrovnanou levou konturou a zkrácenou a širokou srdeční stopkou (srdce má tvar "stanu"). Pokud není velký perikardiální výpotek, může mít srdce normální tvar i velikost.

Echokardiografie

Akumulaci tekutiny v perikardu prokážeme elegantně při echokardiografickém vyšetření. Vpadávání (inherniace) volné stěny pravé síně nebo i pravé komory při masivním perikardiálním výpotku je varující nepřímá známka srdeční tamponády. Při exsudátu s vysokým obsahem bílkovin jsou často v tekutině zřetelně vláknité pruhy odpovídající fibrinoidním vláknům.

Každé dítě s kardiomegalií dle RTG vyšetříme echokardiograficky!

Laboratorní vyšetření

Při perikarditidě nejasné etiologie jsou laboratorní vyšetření zaměřena na průkaz virové nebo bakteriální etiologie. Kromě standardních vyšetření odebíráme hemokultury a sérum na virologická vyšetření (PCR, sérologie). Současně musíme autoimunitní markery vyloučit autoimunitní původ perikarditidy. K akumulaci tekutiny v perikardu může také dojít sekundárně při maligních onemocněních v mediastinu. V tomto případě indikujeme CT mediastina.

Na perikarditidu myslíme vždy, když má febrilní dítě bolesti na hrudníku!

Terapie

- Léčba virové perikarditidy je **symptomatická**, doporučuje se klid na lůžku a NSA (např. ibuprofen 10 mg/kg pro děti 3x denně). Kortikoidy přidáváme při neúspěchu léčby po 48 hodinách. Při významnějším výpotku je indikována drenáž perikardu.
- Léčba purulentní perikarditidy vyžaduje obvykle chirurgickou drenáž perikardu a intravenózní léčbu antibiotiky. Nejčastěji volíme potencované aminopeniciliny nebo cefalosporiny III. generace na dobu 3 až 4 týdnů.
- Perikardiocentéza je indikována v urgentních případech při známkách srdeční tamponády s těžkou alterací oběhu, ale je zpravidla neúčinná k definitivní eliminaci výpotku, vzhledem k jeho značné viskozitě pro vysoký obsah bílkovin.

Drenáž perikardu

Při velkém perikardiálním výpotku, zejm. hrozí-li srdeční tamponáda, je indikována léčebná drenáž perikardiální dutiny. Perikardiocentéza je u dětí prováděna v celkové anestezii za echokardiografické kontroly a trvalého monitorování EKG. Ve zvýšené poloze je ze subxiphoidálního přístupu punkční technikou zaveden pig tail katetr. Druhou možností je zavedení hrudního drénu ze subxiphoidální incize. Po iniciální evakuaci tekutiny k uvolnění srdeční tamponády je zbytek výpotku vypouštěn pozvolna za současného doplňování krevního objemu. Tímto způsobem lze předejít závažné hypotenzi z relativní hypovolémie při redistribuci cirkulujícího krevního objemu po uvolnění tamponády. Získaný punktát je poslán na mikrobiologické a virologické vyšetření a na biochemický rozbor. Stanovujeme celkovou bílkovinu a provádíme elektroforézu tuků na průkaz přítomnosti chylomikrů při podezření na chyloperikard.

 *Podrobnější informace naleznete na stránce Perikardiální punkce (pediatrie).*

Konstriktivní perikarditida

Konstriktivní perikarditida je u dětí velice vzácná, nejčastěji přichází v souvislosti s TBC. Klinicky se projevuje námahovou dyspnoe, celkovou slabostí a únavností, edémy, bolestí na hrudníku a někdy synkopou. Pro diagnosu je rozhodující nepoměr mezi značně vyjádřeným oběhovým selháním, chudým fyzikálním nálezem na srdci a malým srdcem na RTG hrudníku. Na EKG mohou být změny P vln, snížená voltáž QRS komplexů, změny vln T, které jsou oploštělé až invertované. Na echokardiografii můžeme někdy prokázat ztlustění perikardu, nepřímými známkami jsou atypický pohyb septa v diastole, dilatace dolní duté žíly a zvětšené síně. Terapií je perikardiektomie.

 *Podrobnější informace naleznete na stránce Konstriktivní perikarditida.*

Postperikardiotomický syndrom

Postperikardiotomický syndrom je nespecifická reakce perikardu, epikardu a pleury, projevující se celkovými zánětlivými projevy a zvýšenou tvorbou perikardiálního a pleurálního výpotku. Přichází dny, ale i týdny po operaci srdce. Klinicky se projevuje subfeбриemi, bolestmi na hrudníku, bolestmi břicha a někdy zvracením. V laboratoři nacházíme elevaci FW i CRP. Léčbou jsou NSA, při selhání kortikoidy. Prognóza je dobrá.

Odkazy

Související články

- Perikarditida (interna)
- Srdeční záněty (pediatrie): Infekční endokarditida (pediatrie) • Myokarditida (pediatrie)

Reference

1. LEBL, J, J JANDA a P POHUNEK, et al. *Klinická pediatrie*. 1. vydání. Galén, 2012. 698 s. s. 513-514. ISBN 978-80-7262-772-1.

Zdroj

- HAVRÁNEK, Jiří: *Srdeční záněty*. (upraveno)