

# Perikarditida (interna)

**Perikarditida** je zánětlivým onemocněním osrdečníku, perikardu. Výskyt v populaci se pohybuje kolem 27 případů na 100 tisíc obyvatel za rok. Klinicky se projevuje bolestí na hrudi (s ulevující polohou v předklonu), perikardiálním třecím šelestem a typickými EKG změnami (deprese PR úseku, difúzní ST elevace). Probíhá buď jako **akutní zánět s tvorbou výpotku** (nebezpečí tamponády srdeční), nebo jako **chronický zánět s fibrózou perikardu** (riziko rozvoje konstrikce). Příčiny jsou jak infekční, tak neinfekční. Někdy perikarditida bývá **součástí systémových chorob**. Základem léčby je kromě klidového režimu podávání **nesteroidních antiflogistik a kolchicinu**. U některých pacientů indikujeme monoklonální protilátky proti interleukinu-1 či chirurgické řešení.

Bližší popis tamponády srdeční a perikardiocentézy naleznete na tomto odkazu.

## Etiologie

Příčiny perikarditidy dělíme na infekční a neinfekční. Až u třetiny akutních i chronických forem zánětu žádnou příčinu nezjistíme. Původce taktéž ovlivňuje formu výsledného zánětu (virové a autoimunitní spíše serózní, bakteriální purulentní, nádorová invaze a tuberkulóza až hemoragická podoba).

- **Viry:** coxsackie A nebo B, echoviry, virus spalniček, RSV, virus chřipky, SARS-CoV-2, virus hepatitidy A/B/C, HIV, cytomegalovirus;
- **Bakterie:** stafylokoky, streptokoky, pneumokoky, gram-negativní bakterie (hematogenním rozsevem, per continuitatem z plic, při endokarditidě; u purulentní formy vyšší riziko rozvoje konstrikce);
- **Mycobacterium tuberculosis:** spíše v rozvojových zemích, poměrně vysoké riziko rozvoje konstrikivní perikarditidy;
- Parazit a mykotická agens: Histoplasma, Candida, Toxoplasma, Entamoeba;
- Akutní infarkt myokardu: buď ve formě pericarditis epistenocardiaca (fibrinózní exudát nad ložiskem infarktu, u zhruba 5 % infarktů myokardu), nebo Dresslerova syndromu (vzácné, taktéž nad ložiskem infarktu, pravděpodobně v důsledku autoimunitní reakce proti myokardiálním antigenům);
- **Urémie:** u 6 až 10 % pacientů s renálním selháním, častěji hemoragická forma, patofyziologie není ještě zcela objasněna (pravděpodobně samostatné nebo kombinované toxické působení různých látek, včetně kreatininu, urey, kyseliny močové), možné i u dialyzovaných pacientů, BUN (blood urea nitrogen) většinou nad 22 mmol/l;
- **Nádorová onemocnění:** až 7 % pacientů s akutní perikarditidou má nerozpoznanou malignitu (při punkci perikardu v závislosti na klinické situaci myslet na cytologii!), většinou jako důsledek metastatického rozsevu karcinomů plic, prsu, leukémie, lymfomů a melanomu;
- **Autoimunitní onemocnění:** post mortem až u 50 % s **revmatoidní artritidou**, velice časté taktéž u **SLE** (25 %, post mortem až 65 %), **sklerodermie** (10 %), sarkoidóza, nespecifické střevní záněty, vaskulitidy atd.;
- **Léková:** hydralazin, procainamid, isoniasid, difenylhydantion, **antracyklinová chemoterapeutika**, vzácně vakcinace proti SARS-CoV-2 a pravým neštovicím, **radioterapie** (možný rozvoj konstrikivní perikarditidy);
- Posttraumatická: trauma hrudníku;
- Pooperační: postperikardiotomický syndrom, intervenční kardiologické zákroky

## Patofyziologie

Perikard poskytuje srdci mechanickou bariéru před šířením infekce, anatomicky jej fixuje v mediastinu a spoluvytváří podmínky pro hladký průběh srdeční revoluce. Tvoří jej **fibrózní** (parietální) a **viscerální** (serózní) list, které odděluje 15–50 ml tekutiny. V důsledku různých patologických procesů může v **perikardiální dutině** (zahrnující i proximální úseky velkých cév vystupujících ze srdce) dojít k nahromadění tekutiny, rozvoji **výpotku**. Hemodynamický dopad výpotku závisí na mnoha faktorech. Pokud k němu dojde akutně, může i 100–150 ml způsobit útlak srdečních síní, resp. především pravostranných oddílů, s rozvojem **srdeční tamponády**. Na druhou stranu při chronickém průběhu perikarditidy může osrdečník pojmout i několik set mililitrů tekutiny, aniž by se tamponáda rozvinula (fibrózní perikard má více času na "přizpůsobení").

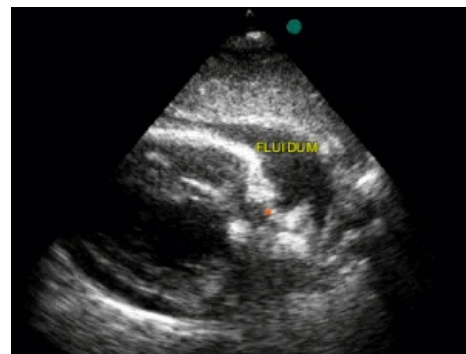
Význam osrdečníku pro fyziologické fungování srdce jako pumpy je značný. Nejen, že brání přílišné akutní dilataci srdečních oddílů, ale také má svůj **podíl na poddajnosti srdečních komor a plnění síní** (mírný podtlak v perikardiální dutině). Z toho taktéž vyplývají možné hemodynamické dopady zánětlivého poškození perikardu. Rozlišujeme dvě hlavní komplikace - **tamponádu srdeční** (není jen důsledkem perikarditidy, ale např. i perforace srdečních dutin a proximální disekce aorty) a **konstrikivní formu perikarditidy**. V některých případech doprovází, resp. je komplikována, zánětem myokardu (mluvíme pak o perimyokarditidě, resp. myoperikarditidě).

Tamponáda srdeční je akutní až bezprostředně život ohrožující stav, který musíme řešit provedením perikardiocentézy, kdy je z osrdečníku odvedena přebytečná tekutina. Tlak tekutiny v osrdečníku převyší aktuální tlaky v srdečních oddílech, především srdečních síních a pravé komoře. Jakmile tzv. **zkolabují pravostranné srdeční oddíly**, je vážně narušena schopnost srdce plnit se krví, což se vzápětí projeví i ve funkci levé komory. Ta taktéž není kvůli narušené funkci pravé komory dostatečně plněna. Následuje tedy **snížení srdečního výdeje, hypotenze** a v krajním případě zhroucení krevního oběhu. Ruku v ruce s těmito ději se zvyšuje venózní tlak a krev městná před pravostrannými oddíly, resp. v plicích.

**Konstrikivní perikarditida** vzniká na podkladě akutní, resp. subakutně probíhající perikarditidy, které mají často tendenci recidivovat. Rozvíjí se i několik měsíců od akutní příhody. Akutní zánět perikardu je jako všude jinde doprovázen tvorbou exudátu tvořeného mj. i fibrinem. **Depozita fibrinu, jizvení perikardu a ukládání kalcia**

mohou zapříčinit tvorbu adhezí a vést k tzv. konstrikci perikardu, která silně narušuje strukturu a funkci především jeho parietální části. Vzácně může být tímto procesem postižen i viscerální list, kdy vedle konstrikce přetrvává i perikardiální výpotek. Mluvíme pak o **konstrikivní-efuzivní perikarditidě**. Hemodynamický dopad konstrikivní perikarditidy je podobný jako u restriktivní kardiomyopatie. Kvůli "tuhému a zkalifikovanému perikardu" pozorujeme narušení jak žilní náplně srdce, tak plnění srdečních komor, kdy dojde k vyrovnání plicních tlaků srdečních oddílů.

V souvislosti se srdeční tamponádou a konstrikivní perikarditidou musíme zmínit **ventrikulární interdependenci**. Jde o jev, kdy funkce jedné srdeční komory je narušena plněním komory druhé. Za normálních okolností při nádechu zvyšujeme náplň pravostranných srdečních oddílů při současném malém snížení plnění levé komory ("roztáhnou se plíce"). Při výdechu se naopak náplň levé komory lehce zvyšuje při současném drobném "odtlačení" pravé komory v rámci perikardiálního vaku. S určitou nadsázkou lze říci, že obě komory o místo v osrdečníku soupeří. Za přítomnosti patologie se tento jev zvýrazní a může již významně ovlivnit **plnění komor**. Jedním z dopadů ventrikulární dependence je pak tzv. **pulsus paradoxus** (známka tamponády), kdy je perikardiálním výpotkem nejen omezen prostor v perikardu, ale zároveň se tím vyrovnají diastolické tlaky v komorách. Při nádechu tedy plnění pravé komory může opravdu již významně narušit plnění komory levé, kdy se její plnění sníží i o více než třetinu. Samozřejmě to má pak dopady na systémový oběh. U konstrikivní perikarditidy je situace obdobná. Představme si v tuto chvíli perikard jako tuhou schránku, která má fixovaný objem. Jakmile srdeční komory při svém plnění tento objem vyplní, začnou se v rámci osrdečníku "přetlačovat". U konstrikivní perikarditidy pak popisujeme tzv. **septal bounce**, kdy se při nádechu a zvýšené náplni pravého srdce vyklene mezikomorové septum do levé komory, a následně se při výdechu vizuálně "odrazí" zpět směrem do pravé komory.



Echokardiografický záznam tamponády srdeční, kde je viditelné kolabování pravostranných srdečních oddílů.

## Patologie

*Tento článek pojednává o interním onemocnění. O patologii pojednává článek Perikarditida (patologie).*

## Klasifikace

Praktické je dělení na akutní, chronickou (příznaky déle než 3 měsíce) a konstrikivní. Akutní perikarditidu dále dělíme na:

1. **Suchou, fibrinózní** – bolest na hrudníku, perikardiální třecí šelest, EKG změny (typické perikardické změny ST – T úseků);
2. **Exsudativní** – tvorba výpotku (diagnostikován echokardiograficky). <sup>[1]</sup>

## Klinický obraz

Typickým symptomem je **bolest na hrudi**, která někdy vystřeluje do čelisti nebo do levé horní končetiny. Zhoršuje se při nádechu a vleže. Příznačné pro ostrou/pálivou/tlakovou perikardiální bolest je **úlevová poloha v mírném předklonu**. Ostatní symptomy jsou nespecifické a mohou souviset s akutním nebo nedávno prodělaným infektem - zvýšená teplota až horečka, bolesti břicha, tachykardie, tachypnoe a kašel. **U tamponády dominují hypotenze, zvýšený venózní tlak (viditelné jugulární žíly) a oslabení srdečních ozev (Beckova triáda)**. U uremických pacientů nemusí srdce v důsledku autonomní dysfunkce na tamponádu reagovat tachykardií. U konstrikivní perikarditidy dominují příznaky pravostranného srdečního selhání, bolest na hrudi nemusí pacienti popisovat.

Pokud není perikardiální výpotek příliš velký, slyšíme typický **perikardiální třecí šelest**, který zní jako tření kůže o kůži (nejlépe slyšitelné u pacienta v předklonu na apexu). V případě nahromadění většího množství tekutiny jsou srdeční ozvy naopak oslabené. Fyzikální vyšetření má jinak nálezy popsané již výše.

**⚠ U pacienta s podezřením na akutní perikarditidu vždy vyloučit jiné akutní kardiovaskulární příhody, především infarkt myokardu.**

## Diagnostika

U všech pacientů s akutní perikarditidou musíme provést **RTG snímek hrudníku, EKG a transtorakální ECHO vyšetření**. Zobrazovací metody doplňujeme vedle krevního obrazu a biochemie i o odběr ukazatelů zánětu a kardiomarkerů. CT hrudníku anebo MRI srdce doplňujeme podle klinické situace. U pacientů s konstrikivní formou perikarditidy alespoň jednu z těchto modalit (většinou CT) provádíme vždy pro zhodnocení kalcifikací a tloušťky perikardu. Katetrizaci indikujeme v případě, že jiné zobrazovací metody nebyly schopny jednoznačně diagnostikovat konstrikci.

Pokud indikujeme perikardiocentézu, vyšetřujeme získanou perikardiální tekutinu (určitě při **prvním prováděném odběru**) i cytologicky, molekulárně-biologicky, histologicky a případně i dalšími metodami ve snaze **zjistit etiologii a vyloučit případně nádorovou infiltraci perikardu**.

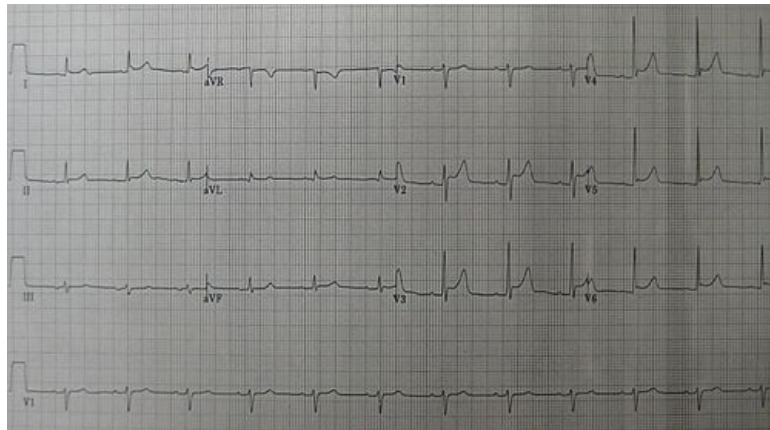
EKG známky perikarditidy zahrnují v počátečních fázích nemoci **depresi PR úseku a difuzní elevaci ST segmentu** (např. elevace ST nad přední i spodní stěnou). Tyto změny se později upravují a jsou nahrazeny oploštělými až hlubokými vlnami T.

Vedle základních odběrů můžeme i v rámci pátrání po etiologii doplnit BUN (blood urea nitrogen, pro zhodnocení urémie), CRP/hs-CRP (pro monitorování účinku terapie a rizika rekurence), kardiomarkery a autoprotilátky (revmatoidní faktor, ANA atd.).

## Léčba

Ve většině případů je perikarditida self-limiting nemocí. U zhruba 20 % pacientů ovšem přechází do chronicity, což může vést až k rozvoji konstrikce perikardu. Vybrané skupiny níže rizikových pacientů (bez horečky, subakutního průběhu, imunosuprese, nepřítomnost tamponády a většího perikardiálního výpotku atd.) mohou být dle zvážení ošetřující kardiologa léčeny i ambulantně.

Všichni pacienti by měli být léčeni **protizánětlivou medikací - aspirin** (750–1000 mg 3x denně) nebo **ibuprofen** (600–800 mg 3x denně) po dobu 1 až 2 týdnů společně s **kolchicinem** 0,5 mg 2x denně na 3 měsíce. Kortikosteroidy by neměly být podávány jako léčba první volby. Indikují se v případě selhání protizánětlivé léčby první linie, při jejich kontraindikaci a suspekci na autoimunitní etiologii (při vyloučení virové etiologie). Vedle farmakologické léčby pacientům doporučíme klidový režim a **přerušování sportovních aktivit po dobu 3 měsíců**, resp. do stabilizace stavu.



Změny na EKG u perikarditidy: elevace ST úseku v hrudních svodech a reciproční deprese ST úseku ve svodu aVR

Rekurentní perikarditidy doporučuje Evropská kardiologická společnost léčit podobným způsobem jako akutní formu. Protizánětlivé léky jsou v závislosti na toleranci užívány v plných dávkách až do vymizení symptomů a terapie kolchicinem je prodloužena na 6 i více měsíců. U pacientů nereagujících na kolchicin můžeme indikovat kortikosteroidy. Pro tyto případy se ovšem lepší řešení podání **antagonisty interleukinu 1 anakinry nebo blokátoru interleukinu 1 rilonaceptu**.

Léčba se samozřejmě odvíjí i od etiologie perikarditidy, např. u bakteriální podáváme ATB, u uremické provedeme dialýzu, u neoplastické postupujeme dle onkologů, kdy součástí léčby může být i aplikace chemoterapeutika do perikardiálního vaku.

## Chirurgické výkony

U konstrikční perikarditidy je chirurgický výkon jediným definitivním a možným kurabilním řešením. Spočívá v provedení (ideálně kompletní) **perikardektomie**, technicky náročné operace s nemalým rizikem komplikací. Indikována je v některých případech i u velkých výpotků nebo rekurentní perikarditidy. Dalšími možnostmi jsou vytvoření perikardiálního okénka, kdy je v perikardu vytvořena malá penetrace pro odtok tekutiny, a perikardiotomie pro velké nevstřebávající se výpotky.

■

## Odkazy

### Související články

- Infekční endokarditidy
- Myokarditidy
- Perikarditida (patologie)
- Perikarditida (pediatrie)

### Externí odkazy

- Perikarditída (TECHmED) (<https://www.techmed.sk/perikarditida/>)

### Zdroj

- BENEŠ, Jiří. *Studijní materiály* [online]. ©2007. [cit. 2010]. <<http://jirben.wz.cz>>.
- SPANGLER, S, et al. *Acute Pericarditis* [online]. ©2019. [cit. 2022-11-18]. <<https://emedicine.medscape.com/article/156951-overview>>.
- EDWARDS, W.E, et al. *Constrictive Pericarditis* [online]. ©2021. [cit. 2022-11-18]. <<https://emedicine.medscape.com/article/157096-overview>>.

- MANN, Douglas L, et al. *Braunwald´s Heart Disease : A Textbook of Cardiovascular Medicine*. 10th Edition vydání. 2015. ISBN 978-0-323-29429-4.
- STANĚK, Vladimír. *Kardiologie v praxi*. - vydání. Axonite CZ, 2014. 375 s. ISBN 9788090489974.
- ČEŠKA, Richard, et al. *Interna*. 3. vydání. Triton, 2020. ISBN 978-80-7553-782-9.
- ZÁMEČNÍK, Josef, et al. *Patologie*. 1. vydání. 2019. ISBN 978-80-270-6457-1.

## Reference

1. KLENER, Pavel, et al. *Vnitřní lékařství*. 3. vydání. Praha : Galén, 2006. s. 303. ISBN 80-7262-430-X.