

Patologie lymfatických cév

Lymfatické cévy jsou tenké cévy vystlané endotelem, ve kterém proudí lymfa. Makroskopicky jsou **špatně patrné**, neboť jsou kolabované. Lymfatický systém začíná slepě ve tkáních a spojuje se do hlavních lymfatických kmenů, které mají tenkou vrstvu hladké svaloviny a chlopně. Jeho funkcí je drenáž části intersticiální tekutiny (tkáňového moku). Za patologického stavu jsou cestou **lymfagenního rozsevu** infekce nebo nádoru. Mezi nemoci lymfatických cév řadíme: **lymphangiitis, lymfoangiopatia carcinomatosa, lymfedém, lymforagie a lymfangiomy**.

 Podrobnější informace naleznete na stránce *Obecná anatomie mízního systému*.

Lymphangiitis

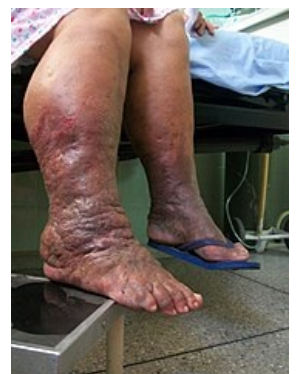- Je akutní **zánět** lymfatických cév.
- Nejčastěji jej způsobují pyogenní bakterie (β -hemolytický streptokok).
- Infekce se může a často i šíří do regionálních lymfatických uzlin, ze kterých může putovat do krve a způsobit **bakterémii** až sepsi.
- **Klinické příznaky:** zarudlý, tvrdý a bolestivý pruh v podkoží, který kopíruje průběh cévy.

Lymphangiopathia carcinomatosa

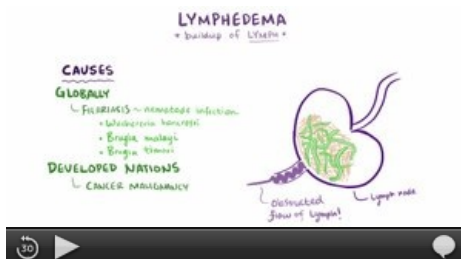
- Je výrazné rozšíření malých lymfatických cév buňkami maligního nádoru.
- Vzniká nejčastěji v **plicích**.
- Lymfatické cévy jsou makroskopicky viditelné jako **bílé proužky** v pleuře, které se větví. Tyto proužky jsou také kolem bronchů a větví *a.pulmonalis*.
- **Klinické příznaky:** silná dušnost.

Lymfedém

- Je otok způsobený poruchou odtoku lymfy.
- Vzniká z **chronické obstrukce** lymfatických cév, která je doprovázená venostázou hlavně na končetinách.
- Může vznikat druhotně **po infekci**, kdy dojde k zajištění lymfatických cév.
- U nás je nejčastěji u **žen s karcinomem prsu**. Lymfedém při něm vzniká v důsledku chirurgické léčby nebo nádorové infiltraci lymfatické uzliny nebo po ozařování.
- V tropických oblastech jej vyvolají filárie.
- Vzácně může být způsoben vrozenými vadami lymfatických cév.
- **Klinické příznaky:** končetina je mohutně zduřelá, zpočátku těstovité konzistence. Později v důsledku fibroprodukce je tužší a kůže má vzhled pomerančové kůry. Druhotně pak na kůži vznikají trofické a zánětlivé změny.
- Samotný lymfedém ale není život ohrožující.



Lymphedém



video v angličtině: definice, patogeneze, příznaky a komplikace, diagnostika, léčba

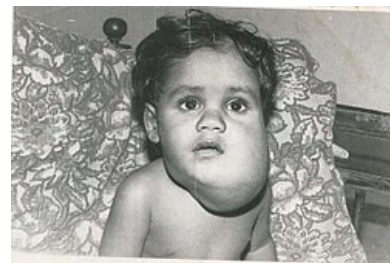Lymforagie

- Též *lymforea*.
- Je **vytékání** mléčně zbarvené lymfy z lymfatických cév.
- Je způsobena mechanickým poškozením, nádorovou obstrukcí či spontánní rupturou *ductus thoracicus*.
- Lymfa se může hromadit v hrudníku a způsobit pak chylothorax, nebo v dutině břišní a způsobit pak *ascites chylusus*.

Lymfangiom

- Nádory z lymfatických cév.

- Jsou analogické k **hemangiomům**, ale neobsahují erytrocyty.
 - Jsou méně časté a prakticky vždy jsou **benigní**.
 - Vyskytují se spíše v kůži a podkoží, v orgánech dutiny břišní a retroperitoneu.
 - Rozlišujeme: kapilární, kavernózní a cystické lymfangiomy.
- **Kapilární lymfangiom** se vyskytuje v kůži a sliznici horní části tenkého střeva. Chylangiom - kapilární lymfangiom ve sliznici horní části tenkého střeva.
 - **Cystický lymfangiom** je jediný klinicky významný. Vzniká jako vrozené zduření v podkoží krku – tzv. **hygroma colli cysticum**. Někdy dosahuje velkých rozměrů – až na obličej a do axily. **Infiltrativně roste** do měkkých tkání, proto se obtížně resekuje a po operaci často recidivuje.



Lymphangiom

 *Podrobnější informace naleznete na stránce Lymfangiom.*

Odkazy

Související články

- Lymfatický systém
- Vaskulitidy
- Vývoj lymfatických cév, uzlin a sleziny

Zdroj

- POVÝŠIL, Ctibor, Ivo ŠTEINER a Pavel DUŠEK, et al. *Speciální patologie*. 2. vydání. Praha : Galén, 2007. 430 s. ISBN 978-807262-494-2.