

Paréza nervus laryngeus recurrens

Nervus laryngeus recurrens **senzitivně** inervuje **subglotickou část** laryngu a **motoricky všechny svaly laryngu kromě *musculus cricothyroideus***.

Paréza *n. laryngeus recurrens* může vzniknout:

- **poškozením jader *n. vagus*;**
- **poškozením vlastního *n. vagus*** nad odstupem *n. laryngeus recurrens* – tumor, trauma, neurologické onemocnění, operace baze lební;
- **poškozením *n. laryngeus recurrens*** – operace krku, operace horního mediastina a především **operace štítné žlázy**.

Jednostranná paréza

- Jednostranná paréza se manifestuje poruchou fonace. Inspirační dušnost není přítomná.
- Hlasivka se stává nepohyblivou, je fixována v paramediální poloze.
- **Terapie:** foniatrická péče – při neúspěchu přichází na řadu chirurgie (thyreoplastika).

Oboustranná paréza

- Oboustranná paréza vede ke stenóze dýchacích cest v oblasti glottis.
- Klinicky se manifestuje dysfonií, dysfágií a inspirační dušností s inspiračním stridorem.
- Hlasivky jsou nepohyblivé, fixované v paramediálním postavení.
- **Terapie:** zajištění dýchacích cest, rozšíření dýchací štěrbiny (laterofixace hlasivky, arytenoidektomie, chordektomie).

Odkazy

Související články

- Nemoci slinných žláz
- Vyšetřovací metody v ORL/přehled
- Slina

Externí odkazy

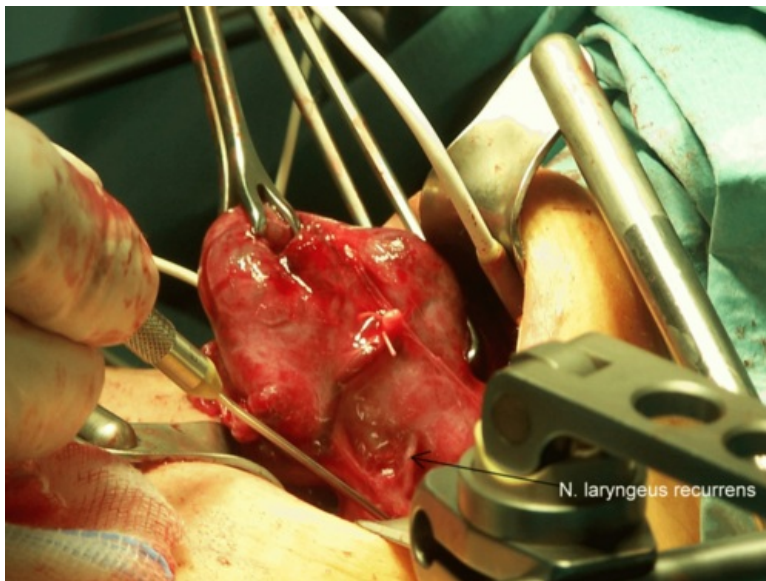
Porucha inervace hlasivek (<http://atlas.lf1.cuni.cz/ohr/porucha-inervace-15/>)

Zdroj

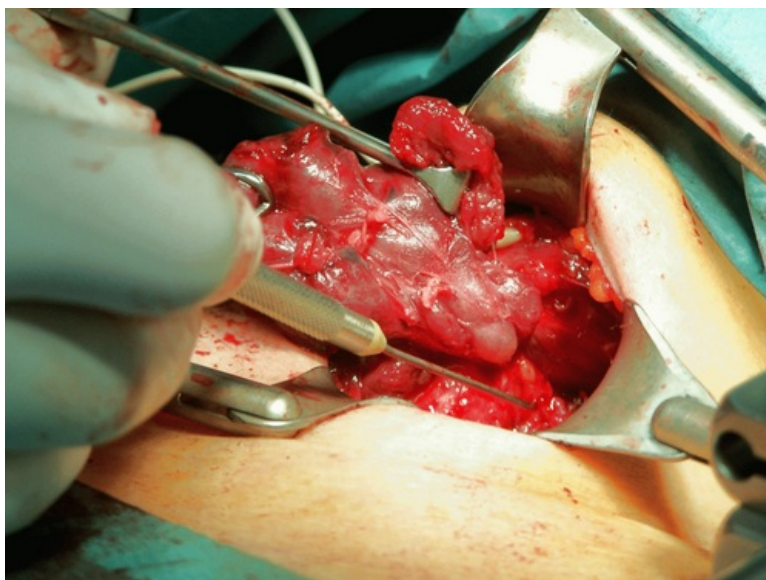
- BENEŠ, Jiří. *Studijní materiály* [online]. ©2007. [cit. 2009]. <http://jirben2.chytrak.cz/materialy/orl_jb.doc>.

Použitá literatura

- KLOZAR, Jan, et al. *Speciální otorinolaryngologie*. 1. vydání. Praha : Galén, 2005. 224 s. ISBN 80-7262-346-X.



Nervus laryngeus recurrens při operaci štítné žlázy



Peroperační monitorování n. laryngeus recurrens



Článek neobsahuje vše, co by měl.

Můžete se přidat k jeho autorům (https://www.wikiskripta.eu/index.php?title=Par%C3%A9za_nervus_laryngeus_recurrens&action=history) a jej.

