

Ovariální nádory

Nádory ovarií mohou vznikat z **povrchového** (celomového, mezodermového, „zárodečného“) **epitelu**, z **germinálních buněk** nebo z **buněk stromatu a zárodečných pruhů** (*sex cord-stromal tumors*).

Zhoubné nádory ovarií mají roční incidenci cca 21/100 000 žen^[1]. Jsou většinou asymptomatické, diagnostikovány jsou buď jako náhodný nález, nebo až v pokročilém stádiu, kdy se projevují hmatnou rezistencí v břiše, ascitem, torzí nebo subtorzí vaječníku.

Nenádorové změny

Nejčastější pseudotumory ovarií jsou ovariální cysty. Vyskytují se buďto solitárně nebo i mnohočetně. Mohou postihnout jedno i obě ovaria.

Dle etiologie rozlišujeme cysty vzniklé na podkladě:

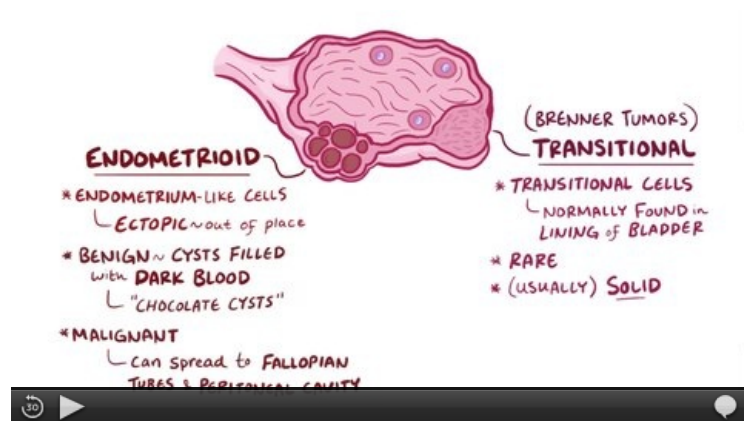
- **patologií folikulárního aparátu** (folikulární, žlutého tělíska, luteinní, polycystická ovaria);
- **inkluze povrchového epitelu** (serózní inkluzní cysty);
- **endometriózy** (endometroidní Sampsonovy cysty).

 Podrobnější informace naleznete na stránce *Ovariální cysty*.

Epitelové nádory

 Podrobnější informace naleznete na stránce *Zhoubné nádory ovarií*.

Jedná se o nejčastější typ nádorů – až v 90 %. Mohou být **serózní**, **mucinózní**, **endometroidní**, **z jasných buněk** (*clear cells*) nebo z **přechodných buněk** (*transitional cells*, *Brennerův nádor*). Každý histologický typ může být **benigní**, **atypicky proliferující** a **maligní**.



Video v angličtině, definice, patogeneze, příznaky, komplikace, léčba.

Neepitelové nádory

Neepitelové nádory ovarií mohou být buď **nádory z germinálních buněk**, nebo **nádory z buněk stromatu a zárodečných pruhů** (*sex cord-gonadal stromal tumors*).

Germinální nádory

 Podrobnější informace naleznete na stránce *Nádory germinální*.

Mohou být nádory čistě germinální a nádory smíšené s nádory ze zárodečných pruhů. Čistě germinální může být^[2]:

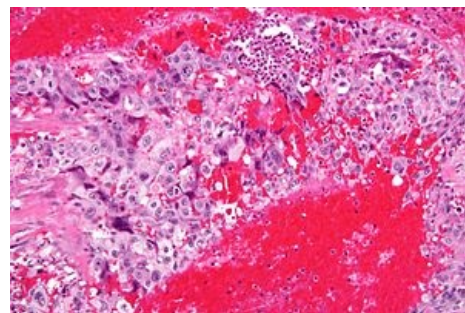
- **dysgerminom** – je nejčastějším maligním germinálním tumorem a v 20 % postihuje obě ovaria, je chemo a radiosenzitivní (léčí se chemoterapií); vysoké riziko vzniku maligního dysgerminomu je u každé (fenotypické) ženy s karyotypem 46,XY nebo přítomností SRY – je to indikací k odstranění gonád^[3];
- **yolk sac tumor**;
- **embryonální karcinom**;
- **polyembrom**;
- **choriokarcinom**;

- **teratom.**

Sex cord-gonadal stromal tumors

Mohou být z tkáně zárodečného pruhu, nebo z tkáně stromatu nebo z obou najednou (*mixed*) a mohou produkovat buď estrogeny, androgeny nebo oboje (gynandroblastom). Rozlišují se tak:

- **granulózové nádory;**
- **thekomy/fibromy;**
- **androblastomy** (Sertoliho nádor, Leydigův nádor, Sertoliho-Leydigův nádor);
- **gynandroblastomy** (smíšené mužské a ženské, mohou být smíšeně stromální a sex-cord, nebo jedna z těchto tkání).

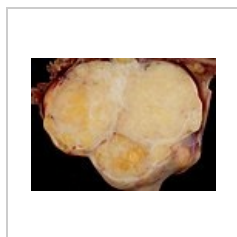


Vysoce maligní choriokarcinom

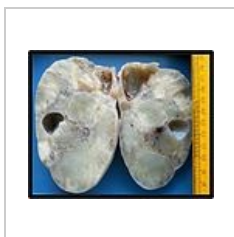Metastatické nádory

Do ovarií metastazují nádory děložního těla a nádory GITu (Krukenbergův nádor).

Galerie



Makroskopický řez
Brennerovým
tumorem



Krukenbergův
tumor

Odkazy

Související články

- Neepitelové nádory ovarií
- Zhoubné nádory ovarií
- Zhoubné nádory v gynekologii

Externí odkazy

- www.onkogyn.cz (<http://www.onkogyn.cz>)
-  [Karcinom ovaria \(http://mefanet.lfp.cuni.cz/clanky.php?aid=266\)](http://mefanet.lfp.cuni.cz/clanky.php?aid=266)

Reference

1. Webový portál - Epidemiologie zhoubných nádorů v České Republice. *Report diagnózy: C56 - ZN vaječníku* [online]. ©2013 (data za rok 2010). [cit. 2014-02-19]. <<http://www.svod.cz/report.php?diag=C56>>.
2. ROB, Lukáš, Alois MARTAN a Karel CITTERBART. *Gynekologie*. 2. vydání. Praha : Galén, 2008. 390 s. s. 206–211. ISBN 978-80-7262-501-7.
3. ROB, Lukáš, Alois MARTAN a Karel CITTERBART. *Gynekologie*. 2. vydání. Praha : Galén, 2008. 390 s. s. 70,71. ISBN 978-80-7262-501-7.

Použitá literatura

- ROB, Lukáš, Alois MARTAN a Karel CITTERBART. *Gynekologie*. 2. vydání. Praha : Galén, 2008. 390 s. ISBN 978-80-7262-501-7.