

Osteosarkom

Osteosarkom je maligní nádor patřící mezi primární **kostní nádory** (2. nejčastější primární maligní nádor kosti po vyloučení mnohočetného myelomu). Nejčastěji postihuje dlouhé kosti dolní končetiny v blízkosti kolenního kloubu. Osteosarkom roste v kosti, kterou destruuje a dostává se do měkkých tkání v okolí kosti. Záhy také metastazuje a to především hematogenně do **plic**, do dalších **kostí** a do **mozku**. Patří mezi **nejčastější maligní kostní nádory**, spolu s chondrosarkomem. Maximum výskytu je mezi 10. a 20. rokem života. Každým rokem je osteosarkom diagnostikován u 4 dětí z jednoho miliónu.^[1]

Klasifikace

- **Centrální** (dřeňový, konvenční) osteosarkom: je **vysoce maligní nádor** (nejčastější maligní nádor kostí), vyskytuje se u jedinců do 20 let (v této věkové skupině je jedním z nejčastějších nádorů) nebo u starších jedinců na podkladě Pagetovy choroby, fibrosní dysplasie a podobných patologických kostních procesů, může postihnout kteroukoli kost (častěji femur, tibia, humerus, na přechodu diafýzy v metafýzu). Brzy metastazuje (hlavně do plic, mozku, jiných kostí). **Klinicky** se projevuje trvalou tupou bolestí, mírným zduřením kosti a mírnou horečkou. Nádor začíná růst ve dřeni metafýzy, infiltruje kortex až pod periost a pak může prorůstat až do přilehlých měkkých tkání. **Mikroskopicky** je patrná tvorba **osteoidu** (nemineralizované základní hmoty) nádorovými buňkami (nádor vychází z osteoblastů), v různém poměru jsou zastoupeny kostní, chrupavčitá a vazivová tkáň (popř. se širokými cévními prostory – teleangiektatický osteosarkom – nejzhoubnější forma osteosarkomu), podle toho, který typ tkáně převažuje, dělí se osteosarkomy na:

- **fibroplastický** – vřetenobuněčné vazivo;
- **chondroplastický** – nádorová chrupavčitá tkáň s atypickými vřetenobuněčnými elementy;
- **osteoplastický** – ostrůvky nebo trámečky osteoidu (může být mineralisován), nádorové osteoblasty mají atypická nebo polymorfní jádra (jediný znak toho, že jde o nádorový proces).

- **Periferní** (povrchový) osteosarkom: tvoří bolestivou protuberanci na povrchu kosti. Na RTG je patrná sekundární periostální osifikace. Zahrnuje např. parosteální (juxtakortikální) osteosarkom s velmi dobrou prognózou, osteosarkom o vysokém stupni malignity a periostální osteosarkom.^[2]

Klinický obraz

- bolest v postižené kosti, typicky klidová a noční (tj. bez vazby na zátěž),
- s růstem nádoru se objevuje tuhé zduření, které nemusí být na pohmat bolestivé (typicky kolem kolenního kloubu),
- v pokročilém stadiu patologická zlomenina příslušné kosti,
- nespecifické celkové příznaky – noční pocení, teplota, úbytek na váze,
- kašel a obtížné dýchání – plicní metastázy^[1].

Diagnostika

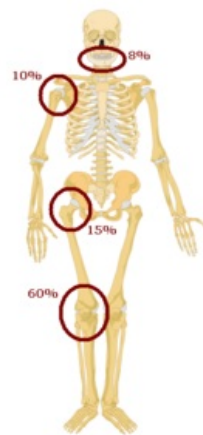
- biochemickým markerem kostních nádorů jsou **zvýšené hladiny fosfatáz**^[2],
- prostý rtg snímek (typicky okrsky osteolýzy i novotvořené kosti, rozrušuje kortikalis, neohraničený, má periostální reakci, *Codmanův trojúhelník* = prostor ohraničený nadzvednutým periostem, povrchem kosti a nádorem), NMR,
- definitivní diagnóza histologicky (sarkomové stroma, tvorba osteoidu nádorovými osteoblasty),
- CT plic a scintigrafické vyšetření skeletu – metastázy^[1].

Léčba

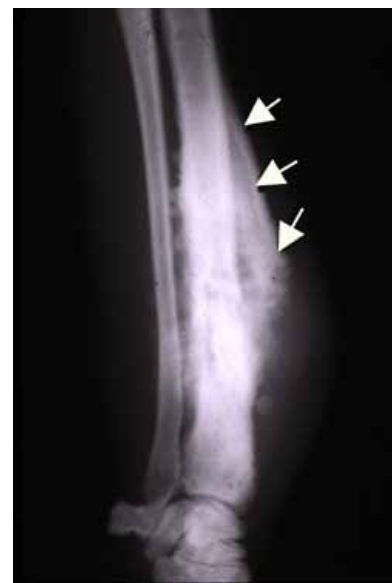- chemoterapie (adriamycin, vysokodávkovaný MTX, leukovorin, cisPt, BCD, ifosfamid),
- radikální chirurgické odstranění nádoru (amputace nebo limb saving surgery),
- osteosarkomy jsou obecně málo citlivé k radioterapii^[1].

Prognóza

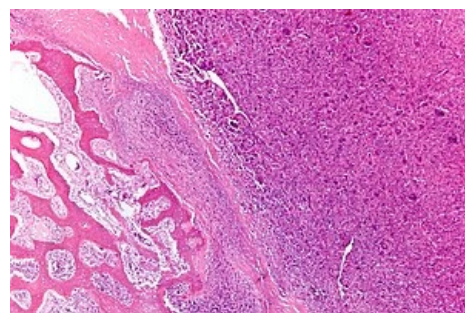
Pacienti s radikálně operovaným nádorem a dobrou odpovědí na chemoterapii mají až 80% šanci na vyléčení.^[1]



Predilekční místa vzniku osteosarkomu



Codmanův trojúhelník



Osteosarkom, vlevo normální kostní tkáň, uprostřed osteosarkom, barveno HE

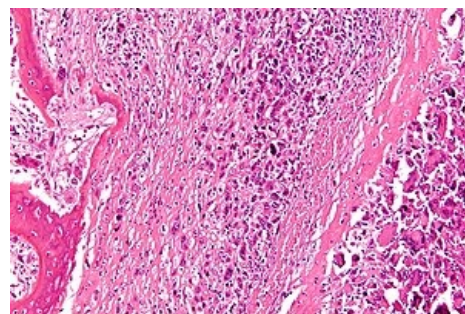
Odkazy

Související články

- Osteom
- Nádory mezenchymové
- Osteosarkom (preparát)
- Ewingův sarkom
- Spinální nádory

Reference

1. FN Brno. *Osteosarkom* [online]. Klinika dětské onkologie FN Brno, [cit. 2011-01-02]. <<https://www.fnbrno.cz/detska-nemocnice/klinika-detske-onkologie/informace-pro-pacienty/t2698>>.
2. PASTOR, Jan. *Langenbeck's medical web page* [online]. [cit. 18.04.2010]. <<https://langenbeck.webs.com/>>.



Detail nádorových buněk

Použitá literatura

- DUNGL, P., et al. *Ortopedie*. 1. vydání. Praha : Grada Publishing, 2005. ISBN 80-247-0550-8.
- SOSNA, A., P. VAVŘÍK a M. KRBEC, et al. *Základy ortopedie*. 1. vydání. Praha : Triton, 2001. ISBN 80-7254-202-8.
- GALLO, Jiří, et al. *Ortopedie pro studenty lékařských a zdravotnických fakult*. 1. vydání. Olomouc : Univerzita Palackého v Olomouci, 2011. ISBN 978-80-244-2486-6.