

Osteoklastom

Osteoklastom, nebo-li obrovskobuněčný nádor kosti (OBN) je nádor vycházející z osteoklastů. Je radiosenzitivní. Biologickou povahou semimaligní nádor.

Výskyt

Vyskytuje se hlavně v 2.-4. dekádě. Více jak polovina se nachází kolem kolenního kloubu. Další místa výskytu – distální radius, proximální humerus, pánev, kosti ruky.

Diferenciální diagnóza

Tumor při hyperparatyreóze.

Metastazování

1-3 % mohou mít po ošetření primárního ložiska do 3 let metastázy v plicích. Při radioterapii je riziko metastáz až 24 %.

Prognóza

Pětileté přežití maligní formy je 50 %. Chemoterapie nic neovlivní.

Odkazy

Související články

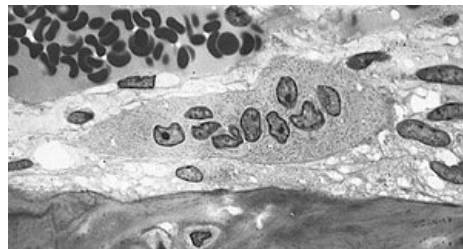
- Obrovskobuněčný kostní nádor (preparát)

Zdroj

- BENEŠ, Jiří. *Studijní materiály* [online]. ©2010. [cit. 2009]. <<http://jirben.wz.cz>>.

Použitá literatura

- SOSNA, A, P VAVŘÍK a M KRBEC, et al. *Základy ortopedie*. 1. vydání. Praha : Triton, 2001. 175 s. ISBN 80-7254-202-8.



Mikrofotografie osteoklastomu.



Článek neobsahuje vše, co by měl.

Můžete se přidat k jeho autorům (<https://www.wikiskripta.eu/index.php?title=Osteoklastom&action=history>) a jej.

O vhodných změnách se lze poradit v diskusi.