

Os occipitale

Kost týlní je kost tvořící zadní (dorsální) stěnu mozkovny. Připomíná tvar trojúhelníkovité naběračky, dělí se přitom na několik anatomických částí. Uprostřed baze se nachází týlní otvor **foramen magnum**, který zajišťuje průchod prodloužené míchy (a dále samotné míchy) a cév do páteře.

Anatomické struktury

Pars basilaris

Základnu tvoří kost směřující ventrálně od foramen magnum ke klínové kosti. Obsahuje útvary:

- **clivus** – svah ve vnitřku lebky, který se zvedá od týlního otvoru ke kosti klínové, klade se na něj a. vertebralis;
- **tuberculum pharyngeum** – hrbolek na lebeční bazi, kam se upíná hltan.

Partes laterales

Boční části této kosti jsou v páru uloženy zevně od týlního otvoru. Obsahují:

- **condyli occipitales** – pár vyvýšenin, na který v atlantookcipitálním (kloub nosiče a týlní kosti) skloubení přiléhá atlas;
- **canalis nervi hypoglossi** – napříč skrze kondyly (transverzálně) tudý probíhá XII. hlavový nervus hypoglossus;
- **fossa condylaris** – jamka za kondylem, zní vede do nitra lebky canalis condylaris;
- **canalis condylaris** – kanál obsahující spojky extrakraniálních a intrakraniálních žil, uložen dorsálněji za kondyly;
- **incisura jugularis** – zářez na vnějším okraji bočních částí, obsahuje processus jugularis, spolu s přilehlou temporální kostí vytváří **foramen jugulare**;
- **processus jugularis** – výběžek z pars lateralis za incisura jugularis, odpovídá processus transversi obratle;
- **processus intrajugularis** – rozděluje foramen jugulare na ventromediální a dorsolaterální část.

Squama occipitalis

Šupina kosti týlní obsahuje oddíly rozlišované podle vzniku, tj. část desmogenně osifikovanou a část chondrogenně osifikovanou. V podstatě lze říci, že chondrogenní část přiléhá k foramen magnum a desmogenní částí je trojúhelníkovitý zbytek šupiny odstupující od části chondrogenní.

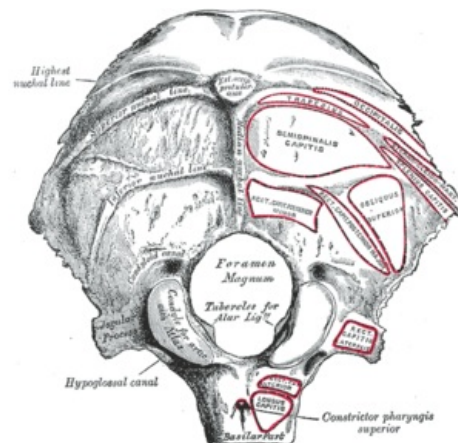
Zevní strana šupiny obsahuje:

- **protuberantia occipitalis externa** – výrazný hrbol (dobře hmatatelný na týlu hlavy, především u mužů), od něj se rozbíhají kostěné linie:
 - **linea nuchalis suprema** – nejvyšší z lišt, místo úponu povrchové šíjové fascie;
 - **linea nuchalis superior** – blízko předchozí lišty, pro úpon m. trapezius;
 - **linea nuchalis inferior** – nejkaudálnější, místo úponu vazivových sept mezi vrstvami šíjových svalů.
 - **crista occipitalis externa** – pro úchyt lig. nuchae.

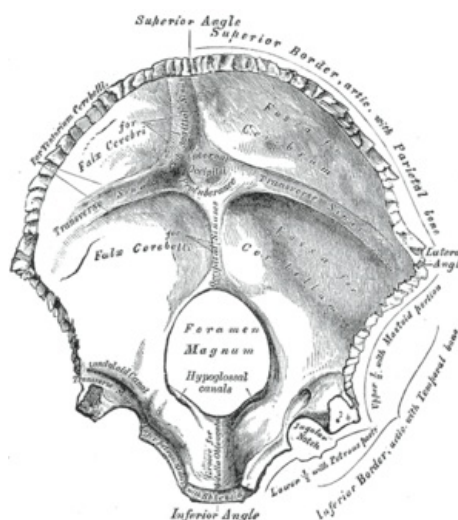
Vnitřní strana šupiny obsahuje:

- **protuberantia occipitalis interna** – obdobný hrbol jako zvnějšku uprostřed vnitřní šupiny;
- **eminentia cruciformis** – kostěnné vyvýšeniny připomínající kříž (sagitálně-transverzální);
 - na nich nalezneme otisky žilních splavů – **sulcus sinus sagittalis superioris** (kraniálně od protuberantia), **sulcus sinus transversi** (bilaterálně od protuberantia), **sulcus sinus sigmoidei** (pokračování transversálního otisku směřující na spánkovou kost).

Eminentia cruciformis rozděluje vnitřní šupinu na čtyři jámy, které se označují podle obsahu mozku na fossae cerebrales a mozečku na fossae cerebellares.



Pohled na dorsální stranu (s úpony svalů)



Pohled na vnitřní stranu

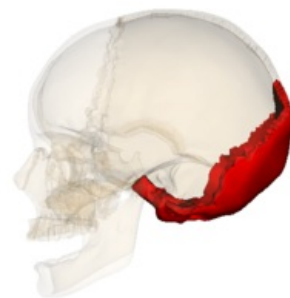
Nejčastější variace

Vznikají zejména ve švu lambdovém a v desmogenní části šupiny kosti. Jedná se o ossa suturarum (Wormiana), čili samostatné kůstky ve švu. Desmogenní část se může vyvinout v samostatnou os interparietale. V chondrogenní části se objevuje processus paramastoideus na pars lateralis, přespočetný obratel kolem foramen magnum nebo splývající atlas s týlní kostí.

Spojení kosti týlní s okolím

Ventrálně se okcipitální kost spojuje chrupavkou s kostí klínovou v **synchondrosis sphenoccipitalis**, spojení se mění na synostosis v 18.–20. roku života.

Sutura lambdoidea, čili pilovitý šev tvaru písmene **λ**, upevňuje týlní kost s kostí temenní na šupině.



Sagitální pohled

Odkazy

Související články

- Kosti neurocrania

Použitá literatura

- ČIHÁK, Radomír. *Anatomie I*. 2. vydání. Praha : Grada, 2001. 516 s. s. 136-139. ISBN 978-80-7169-970-5.