

Os frontale

Čelní kost je párově se zakládající kost klenby lebeční. V dospělosti však srůstá a někdy je srůst patrný jako metopický šev. Skládá se ze tří hlavních úseků.

Anatomické struktury

Squama frontalis

Šupina čelní kosti sousedí s párem temenních kostí dorsálně ve švu věncovém – **sutura coronalis**. Na šupině je několik nápadných útvarů, které vytvářejí čelní krajinu na hlavě:

- **tubera frontalia** – jsou párové hrboly po osifikačních centrech, ve kterých je šupina značně zakřivená;
- **arcus superciliares** – oblouky umístěné nad obočími;
 - mezi oblouky je uprostřed ploška **glabella**;
 - **margo supraorbitalis** ohraničuje okraj očníce, nachází se zde dva zářezy pro cévy a nervy z 1. větve n. trigeminus (n. ophthalmicus);
 - incisura frontalis – mediální zářez, incisura supraorbitalis – laterální zářez.

Zevnitř šupiny čelní kosti jsou patrné otisky žilních splavů (sulcus sinus sagittalis superioris) spolu s otisky mozkových závitů a cév dura mater. Ve středu kosti je nápadná **crista frontalis**, kde je in vivo připevněna řasa tvrdé pleny.

Partes orbitales

Části zasazené v očníci mají na vnitřní mozkové straně patrné otisky mozkových závitů. Na straně očníkové jsou dvě jamky:

- **fossa glandulae lacrimalis** – laterálně umístěná jamka pro slzní žlázy,
- **fossa trochlearis** – mediální jamka pro chrupavčitou kladku, přes kterou se ohýbá šlacha očního svalu.

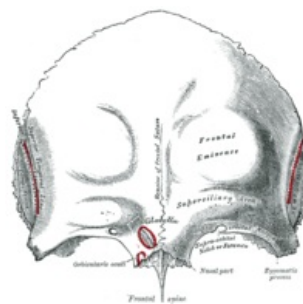
Mediálně pokračují partes orbitales jako stropy pro labyrinthi ethmoidales čichové kosti za průběhu některých cév a nervů skrze malé otvory.

Pars nasalis

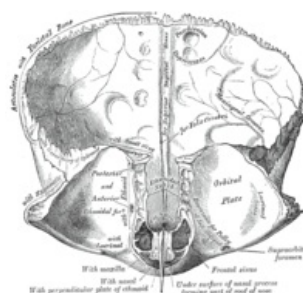
Nasální část frontální kosti pokračuje v os nasale a proc. frontalis maxillae. Přímo v kosti je dutý otvor vystlaný sliznicí nosní dutiny, který se označuje jako **sinus frontalis** a patří mezi vedlejší nosní dutiny. Dutina je rozdělena asymetricky pomocí septa a komunikuje párovým průchodem s dutinou nosní (většinou společně s cellulae ethmoidales anteriores čichové kosti). Sinus frontalis zasahuje částečně i do squama frontalis.

Nejčastější variace

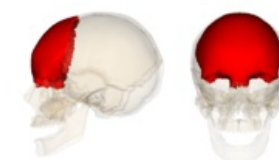Metopismus (sutura supranasalis) je častou variací, která je způsobena persistujícím metopickým švem ze srůstu obou kostí. Na normální kosti zůstává téměř pokaždé pouze stopa po švu. Dalšími variacemi je kostěný výstupek v místě chrupavčité kladky nebo zvýšený počet zářezů pro útvary na margo supraorbitalis.



Vnější plocha



Vnitřní plocha



Čelní kost v lebce

Odkazy

Související články

- Kostí neurocrania
- Vedlejší dutiny nosní
- Orbita
- Dutina nosní
- Obaly mozku

Použitá literatura

- ČIHÁK, Radomír, et al. *Anatomie I*. 2. vydání. Praha : Grada, 2001. 516 s. s. 155-158. ISBN 978-80-7169-970-5.

