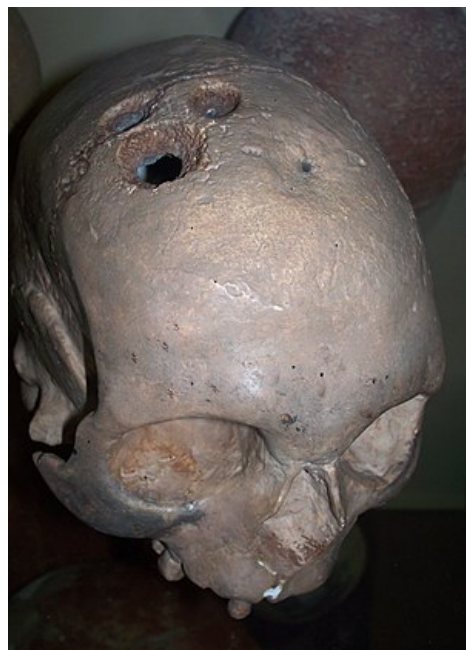

Operační přístupy k mozku a míše

Operační přístupy do intrakraniálního prostoru

- **trepanace nebo-li návrt** – nejmenší přístup
 - slouží k punkcím (abscesy, cysty), punkční biopsii, evakuaci chr. subdurálu
 - v nouzi poslouží i diagnosticky při podezření na epidurální či akutní subdurální krvácení
 - provádí se krátký řez na kůži, podkoží a na periostu
 - návrt ručně nebo motorovým trepanem, průměr díry je obvykle 10 mm
- **perkutánní návrt** – cílený bodový návrt o průměru 2,5–3 mm pro punkci a drenáž komorového systému
 - také pro stereotaktické výkony
- **osteoklastická trepanace (kraniektomie)** – rozšířením návrtu kostními kleštěmi (vyštípeme to do okolí, ...)
 - zpravidla při operacích v infratentoriálním prostoru
 - supratentoriálně se užívá hlavně v traumatologii – u akutních stavů (evakuace epidurálu nebo subdurálu), tříštivé zlomeniny kalvy, ...
 - je to rychlé
- **osteoplastická trepanace (kraniotomie)** – nejčastější způsob přístupu do supratentoriálního prostoru u plánovaných výkonů
 - kožní řez má tvar podkovy a stopku s cévním zásobením, uděláme návrtu a mezi nimi prořízneme kost – buď **Gigliho pilkou** nebo kraniotomem
 - důležité je hlavně neporušit duru, na kosti necháváme periost na stopce (odklopíme ho jako knihu)
 - uzávěr rány uděláme přiklopením trepanační ploténky



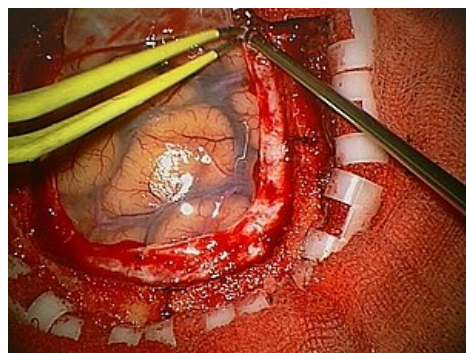
Trepanovaná lebka z doby bronzové

Kranioplastika

- nutný následek osteoklastické trepanace je kostní defekt
- při operacích v zadní jámě lební to nevadí, protože ta je kryta silnou vrstvou svalů
- na kalvě je to problém (i psychický – lidé se bojí poranění mozku, ...), mají bolesti hlavy z častého kolísání tlaku, ...
- je to potřeba dříve nebo později řešit kranioplastikou
- zdroje kosti – žebrem, plochým štěpem z kalvy (z rozdělení diploe), štěp z tkáňové banky nebo syntetický materiál (akrylátová pryskyřice)

Uzávěr tvrdé pleny

- sutura musí být vodotěsná, nejlépe atraumatickým pokračujícím stehem resorbovatelným materiálem
- defekty řešíme všítním štěpu – fascia lata, periost, temporální fascie nebo i se svalem
- při netěsnostech může vzniknout epidurální pseudocysta a hrozí meningitida



Kraniotomie, patrná bělavá dura mater a arachnoidea

Operační přístupy k páteři

- **přístup z dorzální strany** – tudy operujeme spinální intradurální a epidurální procesy, výhřezy plotének bederních, některá traumata
 - paravertebrální svaly odstraňujeme od výběžků a oblouků v minimálním potřebném rozsahu, odtahujeme rozvěračem
 - přístup může být jednostranný nebo oboustranný
 - transligamentózní přístup – přes ligg. flava (interarcualia), např. na výhřez bederní ploténky
 - parciální hemilaminektomie – sneseme vedle ligg. ještě přilehlé lat. okraje oblouků (laterálně od proc. transversus)
 - foraminotomie – sneseme kostěné struktury dorzální stěny for. intervertebrale (intervert. kloub)
 - laminektomie – nejširší přístup do kanálu, sneseme proc. spinosus s kusem arcus vertebrae
 - kloubní výběžky jsou zachovány
 - k operacím intradurálních nádorů, dekompresím u degenerativní stenózy kanálu, extrakci kostních úlomků u traumat atp.
 - pokud nepoškodíme intervertebrální klouby, není statika páteře výrazněji narušena
- **přední přístup** – užívá se nejvíce v krční oblasti, méně často v hrudníku a bederně
 - na krční páteři takto operujeme výhřezy a osteofyty, exstirpace meta v těle obratle, u traumat
 - přístup je mezi nervově-cévním svazkem krčním (zůstává laterálně) a tracheou s jícnem (mediálně)

Odkazy

Související články

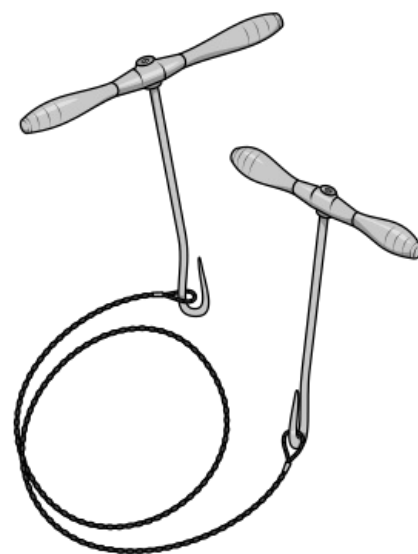
- Kraniocerebrální traumata
- Subdurální hematom * Akutní subdurální hematom* Chronický subdurální hematom * Epidurální hematom
- Chirurgické instrumentárium
- Výhřez bederní meziobratlové ploténky * Medulla spinalis

Zdroje

- BENEŠ, Jiří. *Studijní materiály* [online]. ©2010. [cit. 2009]. <<http://jirben.wz.cz>>.

Použitá literatura

- ZEMAN, Miroslav, et al. *Speciální chirurgie*. 2. vydání. Praha : Galén, 2004. 575 s. ISBN 80-7262-260-9.



Gigliho pilka používaná při kraniotomii