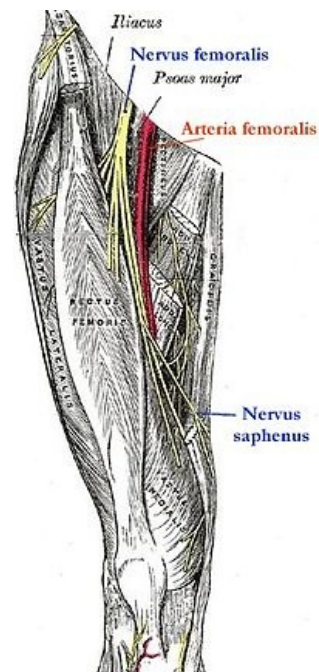


Obrna nervus femoralis

Nervus femoralis je tvořen vlákny z kořenů L2–4. Prochází úžinou v místě lacuna musculorum. Vulnerabilní místa tohoto nervu jsou při jeho pánevním průběhu po laterální straně psoatu (nádory pánve, laparoskopie), v lacuna musculorum a ve fossa iliopectinea. Motoricky inervuje *m. iliopsoas*, *m. sartorius* a *m. quadriceps femoris*, senzitivní inervaci zajišťuje na vnitřní straně stehna a vnitřní straně bérce. Umožňuje flexi v kyčli a extenzi v koleni.



Nervus femoralis

Obraz obrny

1. vysoké poškození nervu
 - obrna *m. iliopsoas* (porucha flexe v kyčli) a *m. quadriceps femoris* (porucha extense v koleni) – nelze vykročit, nelze jít do schodů
 - atrofie quadricepsu
2. nízké poškození nervu
 - poškození extense v koleni – koleno se podlamuje (zejména při chůzi ze schodů), chůze je nestabilní
- poruchy sensitivity v inervační oblasti (vnitřní strana stehna a bérce)

Příčiny

1. **trauma v oblasti pánve** – zlomeniny, luxace
2. **následek operace** – operace kyčelního kloubu, exstirpace tříselných uzlin, apod.
3. **iatrogenní** – chybná aplikace i. m. injekcí, hematomy po angiografii
4. **útlak v oblasti inguinálního kanálu** – nádory, zvětšené uzliny, aneurysma *a. femoralis*

Odkazy

Související články

- Inguinální kanál
- Syndromy postižení periferních nervů

Zdroj

- PASTOR, Jan. *Langenbeck's medical web page* [online]. [cit. 2009]. <<https://langenbeck.webs.com/>>.
- AMBLER, Zdeněk a Josef BEDNAŘÍK, et al. *Klinická neurologie : část speciální. II.* 1. vydání. Praha : Triton, 2010. ISBN 978-80-7387-389-9.