

# Notogeneze

Notogeneze = vývoj chordy dorsalis.

## Chorda dorsalis

Z primitivní jamky Hensenova uzlu **epiblastu** zárodečného terčíku roste kraniálně směrem k prechordální ploténce hlavový = **chordomesodermový výběžek**. Buňky výběžku se podsouvají mezi epiblast a **hypoblast**. Tento výběžek luminizuje v chordální (Lieberkühnův) kanálek, který se spojí s entodermem a oploští se v chordální ploténku ve stropu entodermálního žloutkového vřetku → ploténka se oddělí v solidní sloupec buněk = **chorda dorsalis**.

Chorda dorsalis je osovou strukturou těla, která leží pod vznikající neurální trubicí. Nejprve vzniká chorda na kraniálním konci; kaudálně přirůstá spolu s kaudálním posunem Hensenova uzlu. V oblasti primitivní jamky Hensenova uzlu dočasně komunikuje amniový a žloutkový vřetek přes neurenterický kanál. Inicie a vývoj primitivního proužku a primitivního uzlu jsou dále zásadní:

- pro vývoj osových struktur a pozdější indukci vřetků prosencefala (telencefalon, diencefalon);
- pro vývoj laterality (ve spolupráci s mesodermem a neurální ploténkou); poruchy laterality = situs viscerum inversus (kompletní či částečný, event. duplicity či hypoplazie asymetrických orgánů – srdce, slezina aj.)

## Mesoderm a coelom

**Mesoderm** vzniklý při gastrulaci po stranách chordální ploténky má podélné oblasti:

- **paraaxiální mesoderm** – u chordy, kraniokaudálně se segmentuje v somity (42–44 párů);
- **intermediální mesoderm** – mezi paraxiálním a laterálním, luminizuje se;
  - cervikální a hrudní oblast se segmentuje na nefrotomy, kaudální intermediární mesoderm zůstává nesegmentovaný jako nefrogenní blastém;
  - je základem pro vznik pronefros, mesonefros, metanefros, ureteru a základu gonád;
- laterální nesegmentovaný mesoderm tvoří listy oddělené dutinou = intraembryonálním coelomem na:
  - **somatopleuru** → dorzální (somatický, parietální mesoderm) – dá vzniknout laterální a ventrální tělní stěně vř. svaloviny a parietálnímu listu mesotelových serosních membrán;
  - **splanchnopleuru** → ventrální (splanchnický, viscerální mesoderm) – dá vzniknout mesenteriu, stěně trávicí trubice (mimo epitel střevní trubice, který je entodermální) a viscerálnímu listu mesotelových serosních membrán.

Intraembryonální **coelom** zprvu souvisí na okraji s extraembryonálním coelomem, později expanzí amniového vřetku a delimitací zárodku se intra- a extraembryonální coelom oddělují:

- z jednotného embryonálního coelomu později vznikají serózní tělní dutiny (peritoneální, pleurální, perikardiální);
- oblasti, v nichž není mezi ektodermem a endodermem vymezený mesoderm mají i po gastrulaci dočasný přímý kontakt ekto- a entodermu a později perforací zanikají orofaryngová membrána (kraniálně) o kloakální membrána (kaudálně);
- dostatečný rozvoj mesodermu je zásadní pro tvorbu skeletu a svaloviny končetin, vývoj srdečně-cévního systému, urogenitálního systému, obratlů aj.

## Somity (prvosegmenty)

18.–19. den se paraaxiální mesoderm začíná segmentovat. Jde o první morfologicky zjevnou segmentaci tělních struktur (později je následována segmentací skeletu, svalů, cév a nervů). V kraniokaudálním směru se kondenzací buněk mesodermu tvoří somitomery (zahuštěné základy budoucích somitů) – z nich pak celkem 42–44 párů plně segmentovaných somitů (konec 5. týdne) s mesodermálním epitelem obklopujícím dutinu uvnitř každého somitu (somitocoel):

- 20. den – první okcipitální somity, dále cca 3 páry denně do konce 5. týdne;
- 5 párů okcipitálních, 7 cervikálních, 12 thorakálních, 5 lumbálních, 5 sakrálních, 8–10 párů kostrčních somitů;
- první okcipitální a 5–7 nejkaudálnějších somitů mizí, event. splývají;
- perzistující somity (38–40 párů) se rozpadají na tři útvary, přičemž mesoderm nabývá produkci mezibuněčné hmoty charakter mesenchymu.

### 1. Dermatome

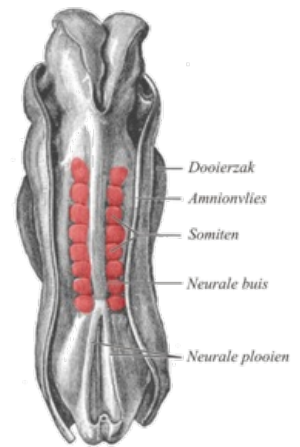
- Nejlaterálnější část somitu;
- nezachovává segmentaci, rozpadá se v souvislou vrstvu → budoucí dermis kůže.

### 2. Myotome

- Střední oblast původního somitu;
- epaxiálně si myotomy ponechávají somitickou segmentaci → základ paravertebrálních svalů;
- ventrolaterálně vrůstá mesodermální mesenchym do stěny trupu → základ hypaxiální svaloviny trupu.

### 3. Sklerotome

- Mediální část původního somitu;
- kondenzuje se kolem chorda dorsalis;
- každý sklerotom se dělí na kraniální a kaudální polovinu;
- štěrbina mezi polovinami sklerotomů vyplněna mesenchymem → základ meziobratlové ploténky (perzistence nucleus pulposus v centru jakožto pozůstatek chorda dorsalis);
- kaudální polovina předchozího sklerotomu se spojí s kraniální polovinou následujícího sklerotomu → vznik obratlového těla (každé obratlové tělo složeno ze dvou polovin dvou somitů);
- somity paraxiálního mesodermu zůstávají připojeny laterálně k nesegmentovanému mesodermu pruhem intermediárního mesodermu.



Somity

## Odkazy

### Související články

### Externí odkazy

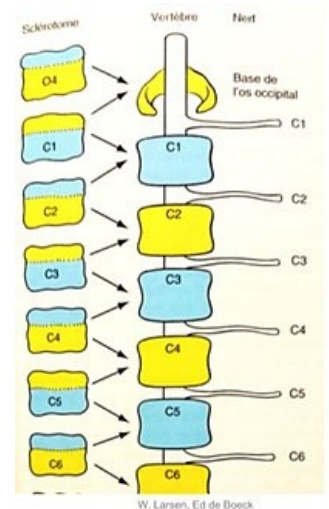
### Zdroj

- VACEK, Zdeněk. *Embryologie*. 1. vydání vydání. 2006. 256 s. ISBN 978-80-247-1267-3.
- SADLER, Thomas, W a M.D SINHA. *Langmanova lékařská embryologie*. 1. české vydání. Praha : Grada, 2011. 414 s. ISBN 978-80-247-2640-3.

### Reference

### Použitá literatura

### Doporučená literatura



diferenciace sklerotomů