

Neepitelové nádory ovaria

Neepitelové nádory ovarií mohou být buď **nádory z germinálních buněk**, nebo **nádory z buněk stromatu a zárodečných pruhů** (*sex cord-gonadal stromal tumors*).

Germinální nádory

 *Podrobnější informace naleznete na stránce Nádory germinální.*

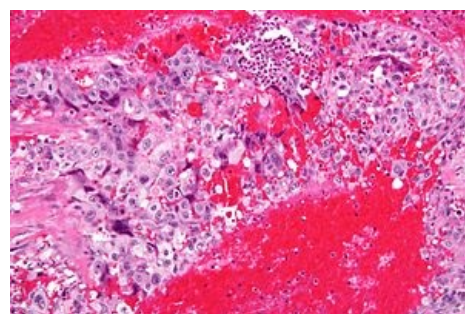
Mohou být nádory čistě germinální a nádory smíšené s nádory ze zárodečných pruhů. Čistě germinální může být^[1]:

- **dysgerminom** – je nejčastějším maligním germinálním tumorem a v 20 % postihuje obě ovaria, je chemo a radiosenzitivní (léčí se chemoterapií); vysoké riziko vzniku maligního dysgerminomu je u každé (fenotypické) ženy s karyotypem 46,XY nebo přítomností SRY – je to indikací k odstranění gonád^[2];
- **yolk sac tumor**;
- **embryonální karcinom**;
- **polyembrom**;
- **choriokarcinom**;
- **teratom**.

Sex cord-gonadal stromal tumors

Mohou být z tkáně zárodečného pruhu, nebo z tkáně stromatu nebo z obou najednou (*mixed*) a mohou produkovat buď estrogeny, androgeny nebo oboje (gynandroblastom). Rozlišují se tak:

- **granulózové nádory**;
- **thekomy/fibromy**;
- **androblastomy** (Sertoliho nádor, Leydigův nádor, Sertoliho-Leydigův nádor);
- **gynandroblastomy** (smíšené mužské a ženské, mohou být smíšeně stromální a sex-cord, nebo jedna z těchto tkání).



Vysoce maligní choriokarcinom

Odkazy

Související články

- Ovariální nádory
- Zhoubné nádory ovarií
- Zhoubné nádory v gynekologii

Externí odkazy

- www.onkogyn.cz (<http://www.onkogyn.cz>)
- Sex cord-gonadal stromal tumour (stránka na anglické wikipedii)

Reference

1. ROB, Lukáš, Alois MARTAN a Karel CITTEBART. *Gynekologie*. 2. vydání. Praha : Galén, 2008. 390 s. s. 206–211. ISBN 978-80-7262-501-7.
2. ROB, Lukáš, Alois MARTAN a Karel CITTEBART. *Gynekologie*. 2. vydání. Praha : Galén, 2008. 390 s. s. 70,71. ISBN 978-80-7262-501-7.