

Nádory epifaryngu

Mezi nejčastější nádory epifaryngu patří angiofibrom, karcinom, maligní lymfom. Ostatní druhy nádorů jsou v nosohltanu vzácné.

Benigní nádory

Juvenilní angiofibrom

Jedná se o polypoidně uspořádaný nádor. Vyskytuje se převážně u *mužů* mezi 15–25 lety. Většina v pubertě regreduje.

 *Podrobnější informace naleznete na stránce Juvenilní angiofibrom.*

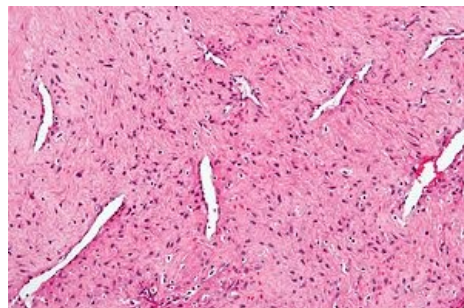
Papilom

Roste buď exofyticky, nebo invertovaně – lokálně agresivní.

Angiom

Karcinom nosohltanu

Karcinom nosohltanu je častý v jihovýchodní Asii. V Evropě se vyskytuje vzácně. Pravděpodobně má vztah k expozici EBV, *nemá vztah ke konzumaci alkoholu a cigaret* (na rozdíl od ostatních ca hlavy a krku).



Juvenilní angiofibrom – histologický preparát

Histologie

Existují 3 typy karcinomu nosohltanu:

- **typ I** – spinocelulární ca s rohověním:
 - tendence k *lokálnímu šíření* (baze lební),
 - méně často tvorba metastáz (regionálních i vzdálených),
 - nižší chemo- a radiosenzitivita.
- **typ II** – málo diferencovaný spinocelulární ca bez rohovění.
- **typ III** – nediferencovaný ca.

Typy II a III mají podobné biologické vlastnosti:

- charakteristická **infiltrace lymfocyty**,
- **časné regionální metastázy** (krční uzliny – pakety),
- tvorba *vzdálených* metastáz *častěji* než u ostatních tumorů hlavy a krku,
- souvislost s infekcí **EBV** (zvýšené titry protilátek proti EBV),
- *vysoce chemo- a radiosenzitivní*.

Klinický obraz

Prvním příznakem je většinou **nebolestivé zvětšení krčních uzlin** (metastázy).

Časné symptomy

- *Z obstrukce Eustachovy trubice* (zalehnutí ucha, tinnitus – následek chronické přítomnosti sekretu ve středouší – otitis media chronica secretorica).
- **Nosní obstrukce** (často **unilaterální**), epistaxe.

Pozdní symptomy

- Neurologické poruchy – *postižení hlavových nervů*.
- Nejdříve *paréza n. VI a n. V* – *diplopie a porucha senzitivity v obličeji*.
- U rozsáhlých tumorů – paréza ostatních okohybných svalů a postranního smíšeného systému.

Diagnostika

- Rinoepifaryngoskopie,
- palpce krku,
- biopsie,
- CT, MR – šíření do baze lební,
- USG – uzlinový nález,
- RTG hrudníku – plicní metastázy.

Terapie

Angiofibrom

- *Chirurgie* – laterální rinotomie,
- **Krvácení** – AG zásobujících cév a jejich selektivní embolizace.

Karcinom

Hlavní léčebná modalita je **radioterapie** – *primární tumor a krční uzliny bilaterálně* (i u pacientů s neprokázanými krčními metastázami elektivně).

- Karcinom nosohltanu je spojen s vysokým výskytem okultních meta v krčních uzlinách!
- *Chemoterapie* – neoadjuvantní x konkomitantní – pacienti s *pokročilým nádorem* (T3 a T4) a pacienti s *krčními metastázami*.

Odkazy

Související články

- Lymfomy
- Nádory orofaryngu

Zdroje

- KLOZAR, Jan, et al. *Speciální otorinolaryngologie*. 1. vydání. Praha : Galén, 2005. 224 s. ISBN 80-7262-346-X.