

Nádory dělohy

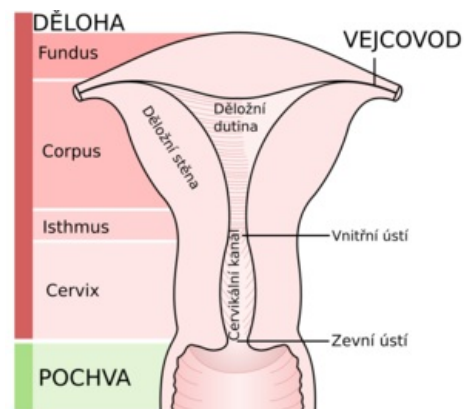
Nádory dělohy můžeme rozdělit na **2 velké skupiny**: nádory cervixu a nádory těla dělohy. Tyto skupiny se dále dělí na nádory benigní a maligní.

Nádory cervixu

- Benigní: Endocervikální polyp.
- Prekanceróza: Cervikální intraepitelová neoplazie.
- Maligní: Dlaždicobuněčný karcinom.

Nádory děložního těla

- Benigní nádory: Polyp a leiomyom.
- Maligní nádory: Leiomyosarkom, stromální sarkom, karcinom a karcinosarkom.



Anatomie dělohy

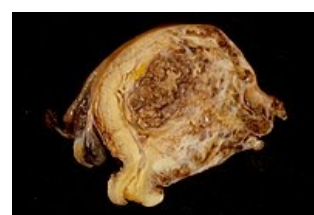
Odkazy

Související články

- Děloha
- Cervix uteri
- Kyretáž dělohy

Zdroj

- POVÝŠIL, Ctibor a Ivo ŠTEINER, et al. *Speciální patologie*. 2. vydání. Praha : Galén, 2007. 430 s. ISBN 978-807262-494-2.



Nádor děložního těla