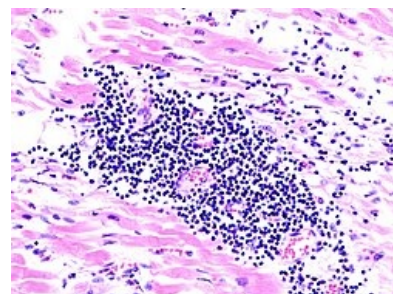


Myokarditida

Myokarditida je proces charakterizovaný zánětlivou infiltrací myokardu s nekrózou nebo degenerací myocytů, zánětlivými změnami intersticia a cévních struktur myokardu. Často bývá postižen i perikard (perimyokarditida)^[1]. Myokarditidu je nutné považovat za těžké onemocnění, bohužel často dochází k mylné diagnóze u dětí při nespecifických EKG nebo RTG nálezech.

Příčiny

- Infekční: nejčastěji **viry** (**Coxsackie A, B**, echoviry, polio viry, influenza, adenoviry, rubeola, varicella, spalničky, HIV), vzácně bakterie (streptokoky), plísňe, paraziti (*Trypanosoma cruzi*).
- Immunopatologické: JIA, SLE.
- Toxické – poškození myokardu léky (cytostatika) nebo v důsledku užívání i.v. drog.^[2]
- Idiopatické – pacient přijde s dilatační KMP po myokarditidě, kterou my už neidentifikujeme.
- Kombinovaná s následně patologickou autoimunitní reakcí (histologicky nejčastěji lymfocytární myokarditida).



Virová myokarditida

K poškození myokardu dochází buďto přímou **invazí infekčního agens** (replikace viru), **účinkem toxinu** (difterický kardiotoxin...) nebo **imunitní reakcí** proti virovým antigenům^[1].

Klinický obraz

Od asymptomatického průběhu, až po fatální nezvládnutelné srdeční selhání.^[1] Závažnost se zvyšuje s nižším věkem dítěte.

Myokarditidě obvykle předchází virové onemocnění (respirační nebo GIT). Příznaky zahrnují horečku, bolesti hlavy, bolesti v hrdle, únavnost, malátnost, bolesti svalů, zvracení, průjemy atd. ^[1] Co se týče příznaků kardiiovaskulárních, objevují se palpitace, dušnost, bolest v krajině srdeční a vzácně i poruchy vědomí (při AV blokádě)^[1].

Myokarditida u kojenců

Bývá vážná, dítě je ve vážném stavu, dušné, cyanotické, bývá přítomna horečka, naředěné zbarvení kůže, kardiální selhávání, tlumené ozvy, šelest z mitrální insuficience, až kardiogenní šok.

Myokarditida u starších dětí

Příznaky bývají mírnější. U některých může být prvním příznakem např. arytmie (u revmatické horečky je třeba typický A-V blok), ale asi u třetiny nemocných prudký nástup plicního edému či šoku. Obvykle se vyskytuje tachypnoe, zvýšená únavnost a poruchy rytmu.

Diagnóza

Klademe důraz na správnou diagnózu. Následná opatření mohou mít pro dítě významné důsledky (lázeňská terapie, omezení sportovních činností apod.)

Fyzikální nález

Tachykardie, trojdobý rytmus, periferní pulzy oslabené. Na plicích chrůpky, zvětšená játra.

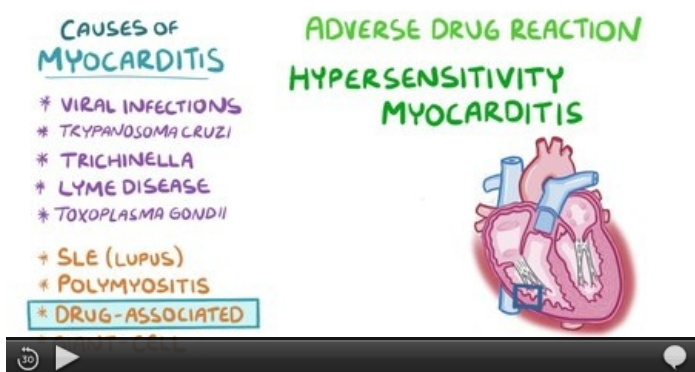
Laboratorní nález

Vzestup zánětlivých markerů (nemusí být u virových myokarditid), CK-MB a troponiny, ALT, AST. Dále děláme diagnostický průkaz virologický a ASLO.

Zobrazovací metody

EKG normální, ale mohou být přítomny nespecifické změny (nízká voltáž, arytmie), typicky se mění v průběhu dní. **RTG srdce** je obvykle normální, může být rozšířený srdeční stín^[1]. Na **ECHU** vidíme dilataci, sníženou funkci levé komory a výrazně sníženou ejekční frakci^[1]. Jako další zobrazovací metodu můžeme využít **izotopové vyšetření** (izotop galia se vychytává v zánětlivých ložiscích myokardu^[1]). Málo užívanou je biopsie myokardu.

V případě srdečního selhání asi třetina pacientů umírá, třetina přejde do chronicity a třetina se uzdraví. Progrese do **dilatační KMP** je častá, imunologicky podmíněná (hlavně z chronické aktivní myokarditidy). Chronická perzistující myokarditida nevede k selhání, ale k obtížím (bolesti na hrudi, palpitace).




Video v angličtině, definice, patogeneze, příznaky, komplikace, léčba.

Terapie

Indikujeme klidový režim a dietní opatření (např. zákaz alkoholu).

Následně se léčba zaměřuje na symptomatiku srdečního selhání.

- **Ovlivnění afterloadu** – ACE inhibitory, které snižují afterload a rozsah poškození myokardu, jedná se o léky první volby (např. kaptopril 0,01–0,03 mg/kg/d).
- **Ovlivnění preloadu** – diuretika (furosemid 1–5 mg/kg).
- **Ovlivnění srdeční aktivity** – inotropní látky (dopamin, dobutamin).
- **Ovlivnění poruch srdečního rytmu.**

Digoxin se používá během prvního dne 0,04 mg/kg/den ve 3 dávkách (1/2-1/4-1/4) a potom 0,01 mg/kg/den ve 2 dávkách. Není věkově omezený a jde podávat novorozencům už po porodu. Zpomaluje frekvenci myokardu a zlepšuje diastolu. Mezi příznaky intoxikace patří zvracení, bradykardie a postupná A-V blokáda na EKG. V případě intoxikace používáme antidotum (Ig proti digoxinu - antidigitalisový globulin).  **Podávání digoxinu v akutní fázi může vést k nebezpečným arytmiím.**

Imunosuprese

Aplikace imunoglobulinů i.v. ve vysokých dávkách. Je potřeba se vyhnout akutní fázi, při které bychom mohli zvětšit rozsah nekrózy. V akutní fázi virových myokarditid můžeme použít antivirotika (ribavirin), případně léčbu interferonem. Dále podáváme analgetika (např. paracetamol), buďto p.o., případně v infuzi.

Odkazy

Související články

- Myokarditida (pediatrie)
- Endokarditida
- Perikarditida (interna)
- Srdeční selhání
- Dilatační KMP

Externí odkazy

- Myokarditida (česká wikipedie)
- Myocarditis (anglická wikipedie)
- Myokarditida.cz (http://myokarditida.cz/cs_CZ/)
- Myokarditida – video (<https://www.youtube.com/watch?v=8tLtoHTjkpg>)

Zdroj

- BENEŠ, Jiří. *Studijní materiály* [online]. ©2007. [cit. 2010]. <<http://jirben.wz.cz>>.
- ALENA, Šebková, Zíma ZDENĚK a Kolektiv KOLEKTIV. *Praktické dětské lékařství*. první vydání. Grada Publishing a.s., 2021. 616 s. ISBN 9788027112005.

Reference

1. KLENER, Pavel, et al. *Vnitřní lékařství*. 3. vydání. Praha : Galén, 2006. s. 300. ISBN 80-7262-430-X.
2. ALENA, Šebková, Zíma ZDENĚK a Kolektiv KOLEKTIV. *Praktické dětské lékařství*. první vydání. Grada Publishing a.s., 2021. 616 s. ISBN 9788027112005.