

Močová trubice

Močová trubice (latinsky *urethra*) je součást dolních cest močových, u muže navíc vývodných cest pohlavních. Funkcí je odvod moči z těla, u muže také ejakulátu.

Urethra feminina

Ženská močová trubice je vývodná cesta močová. Je dlouhá 3–4 cm. Začíná jako **ostium urethrae internum** ve stěně močového měchýře a ústí jako **ostium urethrae externum** na *papilla urethralis*. Vnitřní ústí se dělí na dvě části – ostium urethrae internum accipiens (část, která je pokračováním cervix vesicae) a ostium urethrae internum evacuans (část, jejíž stěna je kontrahována a uvolňuje se při močení).

Části urethry

Urethra se dělí na tři části:

- **pars intramuralis** – probíhá stěnou močového měchýře;
- **pars pelvica** – úsek mezi močovým měchýřem a diaphragma urogenitale;
- **pars perinealis** – část od diaphragma urogenitale k vnějšímu ústí.

Stavba stěny

Sliznice je pokrytá přechodným epitelem, který v dolní třetině postupně nahrazuje epitel mnohvrstevný dlaždicový bez rohování. Sliznice je zvrásněna v řasy, mezi nimiž jsou jamky, *lacunae urethrales*, do kterých ústí drobné hlenotvorné žlázy. Díky řasám má ženská močová trubice na průřezu hvězdovitý vzhled, v perineálním úseku má však tvar podélné štěrby. Slizniční vazivo je vysoké a obsahuje žilní pleteně, které prosvítají a tvoří červenofialové zbarvení sliznice. Žilní pleteně se účastní sevření trubice, tato vrstva se proto označuje jako **tunica spongiosa**.

Svalovina má dvě části – vnitřní vrstvu tvořenou z hladké svaloviny a zevní vrstvu ze svaloviny příčně pruhované. Hladká svalovina má převážně longitudinální průběh, a to ve vnitřní vrstvě trubice. Zevní cirkulární vrstva hladké svaloviny tvoří ve střední části urethry **m. sphincter urethrae internus**, kolem něhož je svěrač z příčně pruhované svaloviny, **m. sphincter urethrae externus**.

Vazivový povrch se označuje jako paraurethrium.

Urethra masculina

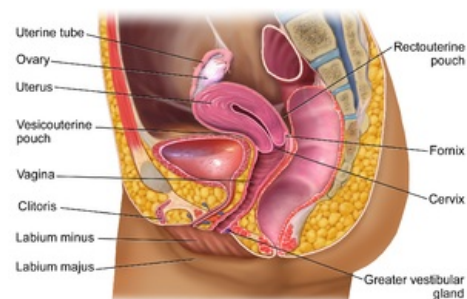
Močová trubice muže je současně vývodnou cestou močovou a pohlavní (od vústění ductus ejaculatorii). Je dlouhá 20–22 cm. Začíná jako **ostium urethrae internum** ve stěně močového měchýře a ústí jako **ostium urethrae externum** na glans penis.

Části urethry

- **Pars intramuralis** (0,5 cm) – probíhá stěnou močového měchýře, z jehož stěny pokračuje hladká svalovina jako **m. sphincter vesicae**.
- **Pars prostatica** (3–4 cm) – probíhá prostatou. Na zadní straně do trubice vystupuje **colliculus seminalis**. Na jeho bocích ústí ductus ejaculatorii a na jeho vrcholu utriculus prostaticus. Vedle boků colliculus seminalis ústí do žlábků ductulii prostatici, vývody prostatických žlázek. Při colliculus seminalis má průřez trubice srpkovitý tvar. Močová trubice je zde mírně rozšířena.
- **Pars membranacea** (2 cm) – je část trubice, procházející skrze diaphragma urogenitale. Jedná se o nejúžší úsek trubice, v této části má na průřezu hvězdovitý vzhled. Na rozhraní pars membranacea a pars spongiosa ústí bulbouretrální žlázy.
- **Pars spongiosa** (15 cm) – probíhá v corpus spongiosum penis. Těsně před zevním ústím se močová trubice podélně rozšiřuje ve **fossa navicularis urethrae**. Průřez trubice v pars spongiosa má tvar příčné štěrby, v ostium urethrae externum má tvar svislé štěrby.

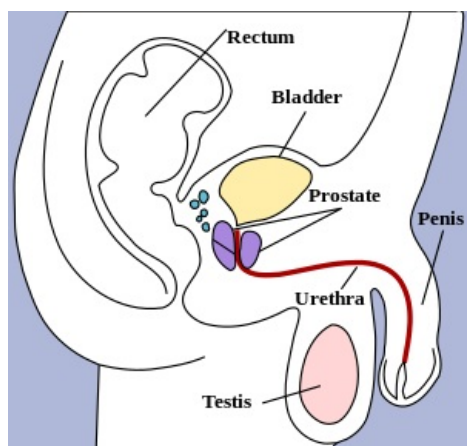
Zakřivení močové trubice

- **Curvatura subpubica** – zakřivení na začátku pars spongiosa, které je rozšířené v ampulla urethrae. Zde mění močová trubice svůj průběh ze svislého a dále probíhá dopředu a lehce vzhůru. Toto zakřivení je fixní.
- **Curvatura prepubica** – mění směr průběhu opět ve svislý. Vyrovnává se při ztopoření penisu, lze ji také



The Female Reproductive System

Vnitřní pohlavní orgány ženy



Urethra u muže zakreslena červenou barvou

vyrovnat při zavedení cévky.

Stavba stěny

- **Sliznice** – barva sliznice je růžová. Je složena v podélné řasy a obsahuje lacunae urethrales, do nichž ústí hlenové žlázy podobně jako u ženské trubice. V horní polovině prostatické části má trubice přechodný epitel, dále pokračuje epitel víceřadý cylindrický až do fossa navicularis, kde je nahrazen epitelem mnohvrstevným dlaždicovým bez rohování.
- **Svalovina** – hladká svalovina má vnitřní longitudinální a zevní cirkulární část. V intramurálním úseku tvoří cirkulární část svěrač **m. sphincter urethrae internus**, kolem něj je vytvořen svěrač z příčně pruhované svaloviny **m. sphincter urethrae externus**.

Odkazy

Související články

- Vylučovací soustava
- Diuréza
- Vývodné cesty pohlavní u muže

Externí odkazy

- Močové cesty-Fotografický interaktivní atlas člověka (<http://www.atlascloveka.upol.cz/cs/cs02/cs0206/cs020602.html>),
- Male urethra anatomy – Medscape (<https://emedicine.medscape.com/article/1972482-overview>)
- Female urethra anatomy – Medscape (<https://emedicine.medscape.com/article/1972504-overview>)

Použitá literatura

- ČIHÁK, Radomír a Miloš GRIM. *Anatomie*. 2. 3. vydání. Praha : Grada, 2013. ISBN 978-80-247-4788-0.