

Metabolické osteopatie

Metabolické osteopatie jsou onemocnění způsobená narušením rovnováhy mezi kostní novotvorbou a resorpcí a poruchami v mineralizaci kosti → osteopenie a snížení kostní hmoty (osteoporóza, osteomalacie) nebo sklerotizace kosti a zvýšení kostní hmoty (Pagetova choroba, osteopetróza). Tyto osteopatie jsou způsobeny dysfunkcí buněk kosti, genovými abnormalitami (defekty v syntéze kolagenu I aj.), zvýšenou expresí kostních morfogenetických proteinů, poruchami funkce ledvin, endokrinopatiemi, nádorovou sekrecí látek ovlivňujících kostní metabolismus^[1]

Osteoporóza

Osteoporóza se projeví jako redukce normálně mineralizované kostní hmoty s postižením mikroarchitektury kostní tkáně. Způsobuje zvýšení kostní fragility. Důsledkem jsou zlomeniny předloktí, krčku femuru, kompresivní zlomeniny obratlů, a jiné. Rizikovými faktory osteoporózy jsou nedostatečný přívod kalcia potravou, nedostatek vitamínu D, poruchy jeho střevní resorpce, a další neovlivnitelné faktory jako věk, pohlaví.^[2]

Klasifikace

Osteoporóza je definována jako snížení kostní denzity pod hladinu T-skóre $-2,5$ směrodatných odchylek.

Osteopenie je definována jako předstupeň osteoporózy s hladinou kostní denzity v rozmezí -1 až $-2,5$ směrodatných odchylek T-skóre.

Primární osteoporóza

Primární osteoporóza je častější formou této choroby, nevzniká v důsledku jiného základního onemocnění.

- **Typ I - postmenopauzální osteoporóza:** je typická pro ženy ve věku 55–65 let, souvisí se snížením hladiny estrogenových hormonů. Postihuje spíše trabekulární, než kortikální kost a ohrožuje pacienty zejména zlomeninami obratlů.
- **Typ II - senilní osteoporóza:** je typická pro pacienty nad 70 let věku, přičemž ženy jsou postiženy dvakrát častěji, než muži. Je doprovázena zvýšením imunoreaktivního parathormonu (iPTH) a snížením resorpce Ca^{2+} ve střevě s poklesem sérové hladiny aktivního vitamínu D. Daný typ osteoporózy postihuje trabekulární a kortikální kost ve stejné míře a projevuje se zejména zlomeninami dlouhých kostí a krčku femuru.^[2]
- **Idiopatická osteoporóza:** může se objevit v každé věkové skupině, příčina neznámá.

Sekundární osteoporóza

Sekundární osteoporóza vzniká v důsledku základního onemocnění – nejčastěji endokrinní povahy, jakožto hyperparatyreóza, hypertyreóza, hyperkortikalismus. Dalšími příčinami sekundární osteoporózy mohou být dědičné poruchy, chronická onemocnění jater, ledvin, diabetes mellitus, malabsorbce, nádory a iatrogenní stimuly (dlouhodobé užívání glukokortikoidů, dlouhodobá imobilizace).^[2]

Rizikové faktory

- pozitivní rodinná anamnéza, výskyt fraktur u starších členů rodiny;
- předčasná menopauza, sekundární amenorea (delší než rok), primární hypogonadismus;
- příslušnost k bílé rase;
- nesnášenlivost mléčných výrobků;
- sedavý způsob života, nedostatek pohybu, **kouření**, chronický příjem alkoholu.^[2]

Projevy a komplikace

Projevy osteoporózy jsou nespecifické. Onemocnění může dlouho probíhat asymptomaticky. Diagnóza se často stanovuje při náhodném RTG vyšetření. Důležitým příznakem je postupná deformace postavy. Zvětšují se zakřivení páteře, výška postavy se zmenšuje (i o 10 centimetrů a více). S postižením páteře souvisí bolesti zad, ty mohou být prudké, náhle vznikající nebo naopak nespecifické, zhoršující se při pohybu nebo zatížení.

Bolest vzniká drážděním míšních kořenů v důsledku komprese obratlových těl a reflexního spazmu paravertebrálního svalstva. Na rentgenu pozorujeme prolomení krycích destiček těl obratlů – typický **obraz rybích obratlů** nebo obraz kompletní zlomeniny obratlového těla. Kromě fraktur obratlů se často vyskytují zlomeniny krčku kosti stehenní, kosti pažní a zápěstí.

Vyšetření

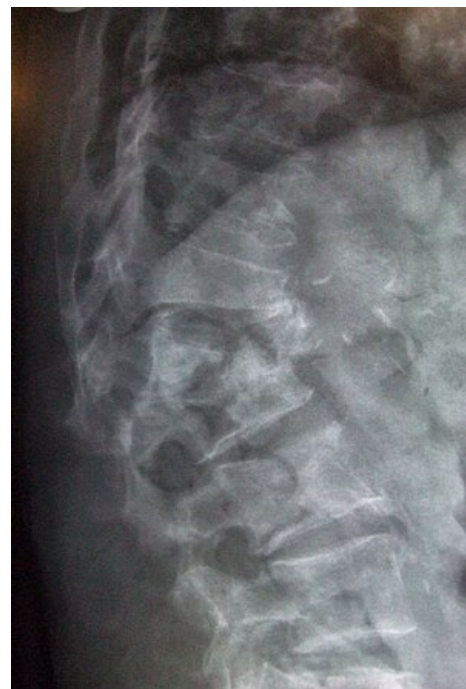Včasná diagnóza u osteoporózy je velmi důležitá pro následnou léčbu.

Zobrazovací metody

- RTG skeletu – změny patrné při úbytku kostní tkáně o více než 30 %, ztenčování kortikalis na dlouhých kostech, těla obratlů ztrácejí strukturu trámčiny na bočních snímcích.
 - Osteodenzitometrie – neboli **DXA** metoda (**dvouenergieová RTG absorpcimetrie**) poskytuje informaci o obsahu minerálů v kosti. To je neinvazivní metoda, která vyhodnocuje stupeň zastínění RTG-paprsku procházejícího distální částí předloktí, bederními obratli nebo proximální částí femuru. Interpretuje se pomocí hodnot Z- skóre a T-skóre, viz klasifikace.
- Ultrasonodenzitometrie – ultrazvukové měření kostní denzity. Provádí se na kosti patní.
- Kvantitativní výpočetní tomografie – **QCT** vypovídá nejvíce o stavu trámčité kosti. Nevýhodou je větší radiační expozice.

Biochemické ukazatele

- Kalcémie, fosfatémie a aktivita alkalických fosfatáz (ALP) je obvykle v normě.
- Degradační produkty kolagenu typu I v moči: hydroxyprolin, galaktosyl-hydroxylysin, pyridinolinové spojky, karboxyterminální telopeptid **CTx** (markery osteoresorpce).
- Kalciurie za 24 h (vhodné jako screening).
- Tartarát-rezistenční kyselá fosfatáza (TRAP) v plazmě – ukazatel osteoresorpce.
- Kostní izoenzym alkalické fosfatázy – ukazatel kostní novotvorby (specifický pro osteoblasty).
- Propeptidy prokolagenu typu I (markery novotvorby kosti, např. N-propeptid prokolagenu typu I – **PINP**).
- Osteokalcin – ukazatel kostní novotvorby, protein produkován osteoblasty.^[2]



Skiagram kompresivní fraktury obratle L1/2 v terénu osteoporózy

Terapie

 *Podrobnější informace naleznete na stránce Terapie osteoporózy.*



Cílem léčby osteoporózy je zastavení nebo snížení úbytku kostní hmoty aktivitou osteoklastů. Současně se snažíme zvýšit tvorbu kostní hmoty aktivitou osteoblastů. Primární osteoporózu se obvykle nepodaří vyléčit, jen zastavit její progresi a zmírnit obtíže pacienta. Léčba musí být komplexní a dlouhodobá. Nefarmakologická terapie osteoporózy se zakládá na snížení tělesné hmotnosti, rehabilitačních cvičeníh a dostatečném příjmu Ca^{2+} a vitaminu D. V případě ležících pacientů je nutná časná mobilizace, pokud je možná. Doporučuje se procházková chůze, jízda na kole po rovném povrchu. Zakázány jsou sporty se skoky, zápas, box.

- **Kalcium** – významným zdrojem kalcia je potrava (mléko, sýr, **mák**). Doporučená denní dávka vápníku je 1000-1500 mg.
- **Vitamin D** a jeho metabolity zvyšují střevní resorpci vápníku. Preparáty se podávají perorálně nebo injekčně. Doporučený denní přívod je **800 IU** (20 µg) vitaminu D denně.
- Kalcitonin inhibuje osteoresorpci snížením aktivity osteoklastů. Podává se injekčně nebo nazálně.

Hormonální substituční terapie

K léčbě postmenopauzální osteoporózy se využívá hormonální substituční terapie – podávání estrogenů a gestogenů. Standardně terapie trvá 5-7 let. Estrogen stimuluje osteoblasty k tvorbě kostní hmoty. Kromě kostních účinků, hormonální substituce zmírňuje projevy klimakterického syndromu a má příznivý účinek na kardiovaskulární mortalitu. Substituční léčba nese riziko tromboembolických komplikací. Extrémně dlouhé podávání substituce zvyšuje riziko karcinomu endometria a prsu.

Bisfosfonáty

Bisfosfonáty jsou syntetické látky, blokátory osteoresorpce – pamidronát , alendronát . Mají účinek i na novotvorbu trabekulární kosti. Terapie bisfosfonáty má dobré účinky při steroidní osteoporóze.

Anabolické steroidy

Anabolické steroidy jsou deriváty androgenů; zvyšují osteogenezi, tlumí osteoresorpci. Obměnou základní struktury steroidu jsou potlačeny virilizační účinky, a zachovány účinky anabolické, mají analgetický efekt.

Fluoridy

NaF – zvyšuje novotvorbu kostní hmoty a kostní denzitu v axiálním skeletu. Terapie by měla trvat od dvou do pěti let. Léčba (se současným podáváním Ca^{2+}) nevede k tvorbě nových kostních trámců, pouze zesiluje trámce už existující.

Teriparatid

Teriparatid  stimuluje tvorbu kostní hmoty účinkem endogenního fragmentu PTH^[2]


Biologická léčba

V současné době probíhají studie na protilátky proti sklerostinu – protein, který má katabolické účinky na kost^[3].

Prevence

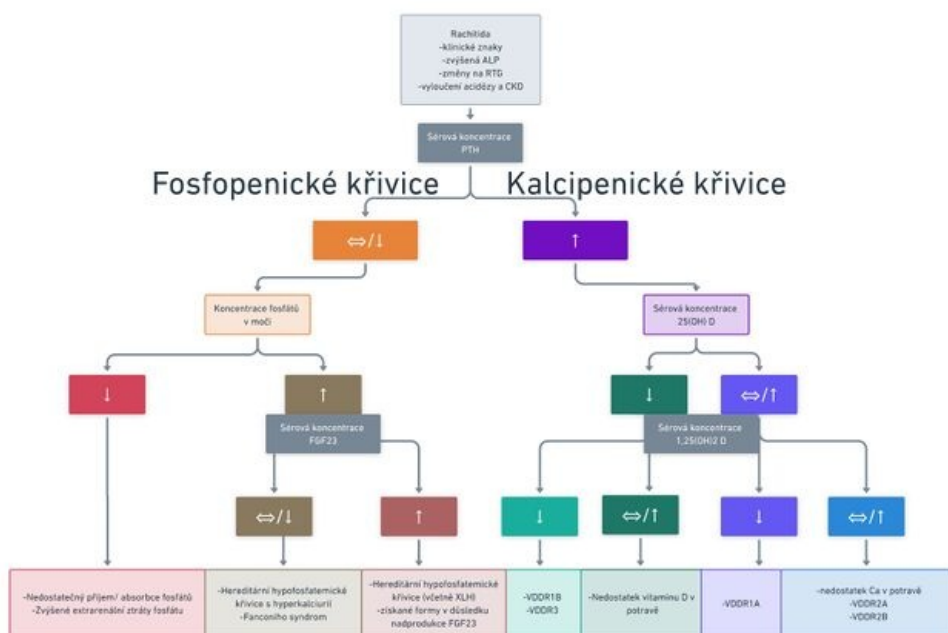
Důležité je včas identifikovat nemocné s rizikem budoucí osteoporózy a zastavit úbytek kostní hmoty. Primární prevence obsahuje dostatečný příjem kalcia a vitamínu D v potravě a dostatečné zatěžování kosti přiměřeným pohybem.^[2]

Souhrnné video



Rachitis

Rachitida (*křivice, anglická nemoc*) je jedním z nejčastějších získaných onemocnění pohybového aparátu postihující děti.



Algoritmus pro diagnostiku dítěte s křivicí, upraveno podle^[4]

Etiopatogeneze a patologická anatomie

Onemocnění odpovídá osteomalacii v dospělosti^[5].

Kalcipenická rachitida

Příčinou tohoto druhu rachitidy je nedostatek Ca nebo vitamínu D, který může být způsoben poruchami resorpce vitaminů ve střevě, jejich nedostatečným příjmem, či nižším působením slunečního záření. Následkem je nedostatečná mineralizace osteoidu. Dále jsou kostní trávce lemovány pruhy neosifikované matrix, kost je v krajíně růstové chrupavky rozšířena, je měkká a může se ohýbat. Z toho vyplývají charakteristické změny rostoucího skeletu^[5].

Geneticky vázané formy jsou:

- **Vitamin D-dependentní rachitida typu I** – AR dědičný defekt syntézy 25(OH)D v játrech (VDDR1B) nebo renální 25(OH)D α -hydroxylázy (VDDR1A) → blokována syntéza kalcitriolu (1,25(OH)2D) → klinické projevy rachitidy ve 2. trimenonu → celoživotní substituce kalcitriolu;
- **Vitamin D-dependentní rachitida typu II** – AR dědičný defekt signalizace receptoru (VDDR2A/B), který způsobuje rezistenci cílových orgánů (střeva a skeletu) na kalcitriol → celoživotní substituce velmi vysokých dávek kalcitriolu, obtížně léčitelná.^[6]

Fosfopenická rachitida

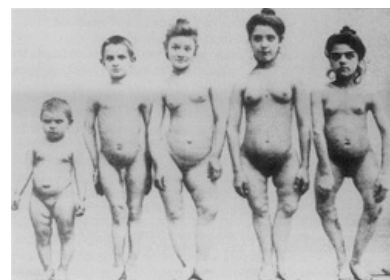
Příčinou fosfopenické rachitidy je nedostatek fosfátů, který je způsoben např. jejich zvýšenými ztrátami v ledvinách^[5].

Geneticky vázaná forma je např.:

- **Familiární hypofosfatemická vitamin D-rezistentní rachitida (XLH)** – X-vázaná porucha zpětné resorpce fosfátů v proximálních tubulech ledvin v důsledku zvýšené exprese FGF23 v kostech → vysoké ztráty fosfátů močí („fosfátový diabetes“) → manifestace po začátku chůze: deformace dolních končetin, růstová retardace → substituce fosfátů a kalcitriolu.^[6]

Klinický obraz

Dítě bývá apatické, spavé, bledé, podrážděné, také má zvětšené břicho^[5]. Nedostatečná mineralizace skeletu vede ke snížení odolnosti kostí vůči zatížení^[7].



Sourozenci s rachitidou

Typické deformity rostoucího skeletu

Kraniotabes rachitica

U této deformity dochází k pozdnímu uzavírání fontanel. Kalva v záhlaví je změkklá. Někdy dochází k deformaci tlakem rostoucího mozku do podoby caput quadratum, což se projevuje prominencí hrbolů čelních a parietálních kostí^{[7][5]}.

Rachitický růženec

Deformita projevující se symetrickým sférickým rozšířením přechodu kostěné a chrupavčité části žeber^[7].

Harrisonova rýha

Jiným názvem *šněrovací rýha* je cirkulární rýha deformující distální část hrudníku^[7].

Sitzbuckel

Jedná se o deformity obratlů, při kterých dochází k nedostatečné mineralizaci obratlových těl. V těžkých případech způsobuje gibbus^[7].

Crura vara rachitica

Projevem jsou typické varózní deformity bérců^[7].

Deformity pánve

Pánev je oploštělá, tvaru třírohého klobouku^[7].

Zlomeniny

Často dochází ke zlomeninám dlouhých kostí^[7].

Laboratorní nález

1. Alkalická fosfatáza (ALP) je **zvýšená** (důsledek kostní přestavby)^[7].
2. Kalcium (Ca) v séru je **lehce snížené**, nebo **normální**^[7].
3. Hladina fosfátu (P) v séru je **snížena**^[7].

Rentgenový obraz

Na RTG snímku nalezneme pohárkovité metafýzy, rozšířené epifyzární chrupavky nebo úhlové deformity kostí^[5]. Rentgenový obraz je typický. Diferencujeme **4 rtg stadia**:

1. stadium (akutní)

Epifýza a kontura metafýzy je nepravidelná. Obsahuje-li již epifýza osifikační jádro, pak je nezřetelné a nepravidelné^[7].

2. stadium

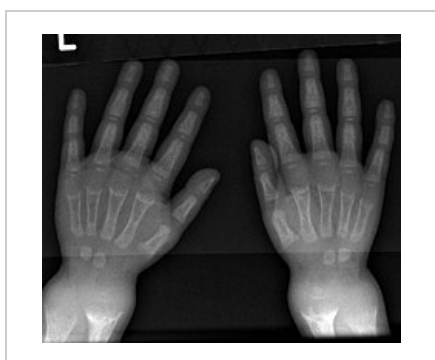
Epifýza je nepravidelná. Metafýza je širší než normálně v důsledku „roztlačování“ do stran zatížením, také nabývá kalichovitěho tvaru. Dochází ke ztrátě ztlustění periostu, dále se objevuje zakřivení kompakty postižených kostí. V konkavitě zakřivení dochází ke kondenzaci kortikalis^[7].

3. stadium

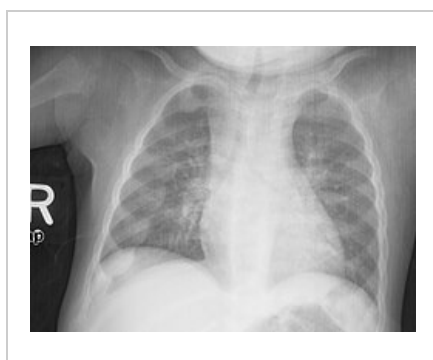
Dochází k zahušťování stínu metafýzy a objevují se charakteristické **Looserovy zóny**, což jsou kondenzační linie, které jdou příčně koncem metafýz. Dále můžeme pozorovat rozdíl šíře metafýzy a epifýzy^[7].

4. stadium

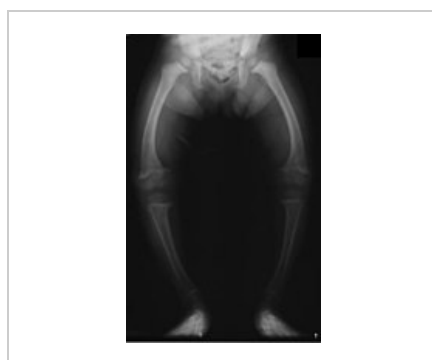V posledním stadiu dochází k reparaci a postupné obnově normální kostní struktury, dále také k její kalcifikaci^[7].



Typický rtg obraz floridní rachitidy – *rachitické pohárky* = pohárkovité rozšíření na distálních koncích ulny a radia



Rachitický růženec na rtg (rozšířené zakončení žeber)



Rentgenový obraz rachitidy DK

Léčba

Podávají se vysoké dávky **vitaminu D**, dále je doporučován dostatek slunečního záření rostoucímu dítěti (**helioterapie**). V ČR se podává vitamin D od 2. týdne v průběhu celého prvního roku a v zimních měsících druhého roku života (profylaxe u nás povinná). Včas započatá terapie vede ke spontánní úpravě mírných deformit.

Těžké deformity nereagující na léčbu korigujeme u dlouhých kostí **osteoklazií** nebo **osteotomií**, v případě hrudníku a páteře cvičením, korzetem nebo sádrovým lůžkem^[7].

Diferenciální diagnostika

Diferenciální diagnostika je většinou bezproblémová. V začátcích je onemocnění podobné kongenitální syfilis, avitaminóze C (kurdějím) a renální osteomalacii^[7].

Osteomalacie



</noinclude>

Osteomalacie znamená úbytek anorganické složky kostní hmoty v dospělosti, množství osteoidu je zachováno^[8].

Osteodystrophia fibrosa cystica generalisata

Osteodystrophia fibrosa cystica generalisata (*morbus Recklinghausen, primární hyperparathyreoidismus*) je onemocnění patřící do skupiny získaných systémových onemocnění kostního aparátu. ⚠ **Je třeba odlišit od morbus von Recklinghausen, což je synonymum pro neurofibromatózu - typ 1.**

Etiopatogeneze

Postihuje převážně ženy, (hlavně ve 2. dekádě života). **Příčinou bývá adenom příštítných tělísek**, který vede k hyperprodukci PTH,^[7] PTH uvolňuje fosfáty a kalciové sole ze skeletu, čímž zvyšuje fosfaturii a zvyšuje kalcii (zvyšuje resorpci kalcia ve vzestupném raménku Henleovy kličky, ale pro vysoké hodnoty kalcémie přesto dochází k hyperkalcemii). Tím dochází k hypofostatémii a hyperkalcemii.

Současně bývá zvýšená tvorba osteoidu (fibrózní přestavby spongiózní kosti). Dochází k cystické destrukci skeletu a všeobecné osteoporóze. V místě výrazných oslabení nosných částí skeletu dochází ke zlomeninám/infrakcím s nitrokostními hemoragiemi^[7].

Klinický obraz

Únavnost se snížením fyzické výkonnosti, občasné **bolesti** v páteři a končetinách. V pozdějším stadiu onemocnění se drobné **deformity končetin**, příp. spontánní fraktury. **Postižení ledvin**: nefrolitiáza až nefrokalcinóza^[7].

Laboratorní nález

- hyperkalcémie
- hyperkalciurie
- hypofosfatémie
- hyperfosfaturie^[7]

Rentgenový obraz

RTG vyšetření provedeno až po vzniku spontánní zlomeniny (cystická ložiska, ztenčení kompakty, rozšíření dřevné dutiny). Časté je snížení tloušťky obratlových těl, jejich rozšíření, výskyt mnohočetných kompresivních fraktur. Subperiostální kostní repozice, nejčastěji viditelné na středních člancích prstů. Časté jsou strukturální změny kalvy.

V pokročilých fázích onemocnění dochází k mnohočetným angulacím a těžkým deformitám nosných částí skeletu. Na CT někdy adenom příštítného tělíska.^[7]

Terapie

Kauzální léčba jedině **chirurgická** (odstranění adenomu příštítného tělíska). Hyperkalcemické krize léčíme hydratací a úpravou minerálního hospodářství.

Ortopedická terapie spočívá v korekční osteotomii vzniklých deformit, ev. v kombinaci s prodlouženými výkony^[7].

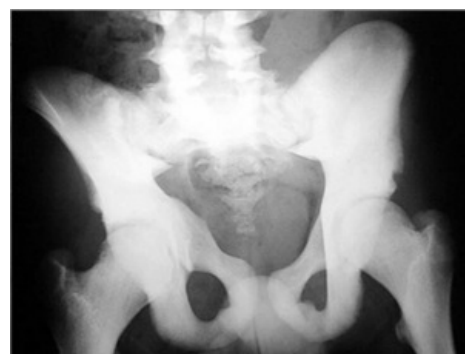Diferenciální diagnostika

Fibrózní dysplázie (Jaffe-Lichtenstein), kortikální fibrózní defekt, juvenilní solitární pseudocysta, myelom. U všech těchto onemocnění (s výjimkou plasmocytomu) unilokulární/monomelický výskyt, avšak u fibrózní dysplázie postiženy kosti téměř celého skeletu^[7].

Morbus Albers-Schönberg

Morbus Albers-Schönberg (*mramorovitost kostí, osteoskleróza, osteopetróza*^[7]) je vzácné dědičné onemocnění s poruchou činnosti osteoklastů (porucha kostní resorpce). Narušena **rovnováha činnosti osteoblastů a osteoklastů** → kost se stává mimořádně kompaktní (**kostní skleróza**). Novotvorba kosti normální → kost křehká a lomivá, zesílení metafýz i diafýz. Primární dřevná dutina se plní homogenní nepravidelou kostní substancí → **extramedulární hematopoeza**.^[7]

- 3 formy:
 - **Klasická vrozená forma** (m. Albers-Schönberg) – maligní osteopetróza (AR dědičná).
 - **Osteopetrosis tarda** – benigní (AD dědičná).
 - **Osteopetróza způsobená renální tubulární acidózou** (AR dědičná).^[5]



Rentgenový obraz osteopetrózy.

Klinický obraz

- různý průběh a prognóza – lehké formy až formy těžké či smrtící (např. časná infantilní forma končící letálně do 10. roku života),^[7]
- poruchy hematopoezy → anémie, imunodeficience,
- makrocefalie, defekty zubů, osteoskleróza, exoftalmus (útlakem nervů v kostních kanálcích),^[7]
- patologické zlomeniny.^[5]

Rentgenový obraz

- základním obrazem zvýšená hustota kostní tkáně (nelze odlišit kortikalis a spongiózu, vyplnění dřevné dutiny kostí),^[5]
- proužkovité osteosklerotické zóny obratlových těl a krycích destiček,

- ztlustění kortikalis dlouhých kostí a okrajových partií pánve,
- paprscité ztlustění kostní trámčiny ve skeletu ruky a nohy,
- periostální apozice až spikuly, často v trakčních zónách skeletu (kyjovitý tvar metafýzy).^[7]

Laboratorní nález

- v séru zvýšena kyselá fosfatáza (příp. i alkalická fosfatáza),
- hladiny vápníku a fosfátů normální,
- u renální formy projevu acidózy.^[5]

Prenatální diagnostika

- sonograficky zvýšená denzita kostí,
- radiologický průkaz od 25. týdne těhotenství.^[5]

Terapie

- kauzální není,^[7]
- **neortopedická léčba** – léčba anémie či pancytopenie (transplantace kostní dřeně, kortikoidy, IFN-α),^[5]
- **ortopedická léčba** – patologické zlomeniny (většinou příčné)^[5], hojení kostí prodlouženo, delší doba imobilizace zlomenin nezbytná.^[7]

Diferenciální diagnostika

- ostatní sklerotizující kostní onemocnění (pyknodysostóza, progresivní diafyzární dysplázie, metafyzární dysplázie, otrava kovy, syfilis, myelofibróza) – není u nich těžká anémie.^[5]

Odkazy

Související články

- Metabolické kostní onemocnění z nezralosti

Použitá literatura

1. GALLO, Jiří, et al. *Ortopedie pro studenty lékařských a zdravotnických fakult*. 1. vydání. Olomouc : Univerzita Palackého v Olomouci, 2011. ISBN 978-80-244-2486-6.
2. KLENER, Pavel. *Vnitřní lékařství*. třetí vydání. Praha : nakladatelství Galen, 2006. 1100 s. s. 886 – 892. ISBN 80-7262-430-X.
3. KRAUSE, Carola, Olexandr KORCHYNSKYI a Karien DE ROOIJ, et al. Distinct modes of inhibition by sclerostin on bone morphogenetic protein and Wnt signaling pathways. *J Biol Chem* [online]. 2010, vol. 285, no. 53, s. 41614-26, dostupné také z <<https://www.ncbi.nlm.nih.gov/pmc/articles/PMC3009889/?tool=pubmed>>. ISSN 0021-9258 (print), 1083-351X.
4. Haffner, D., Leifheit-Nestler, M., Grund, A., & Schnabel, D. (2021). Rickets guidance: part I—diagnostic workup. *Pediatric Nephrology*, 37(9), 2013–2036. <https://doi.org/10.1007/s00467-021-05328-w>
5. DUNGL, P., et al. *Ortopedie*. 1. vydání. Praha : Grada Publishing, 2005. ISBN 80-247-0550-8. **Cite error: Invalid <ref> tag; name "Dungl" defined multiple times with different content**
6. LEBL, J., J JANDA a P POHUNEK, et al. *Klinická pediatrie*. 1. vydání. Galén, 2012. 698 s. s. 189-196. ISBN 978-80-7262-772-1.
7. SOSNA, A., P. VAVŘÍK a M. KRBEC, et al. *Základy ortopedie*. 1. vydání. Praha : Triton, 2001. ISBN 80-7254-202-8. **Cite error: Invalid <ref> tag; name "Sosna" defined multiple times with different content**
8. KOUDELA, K., et al. *Ortopedie*. 1. vydání. Praha : Karolinum, 2004. ISBN 80-246-0654-2.