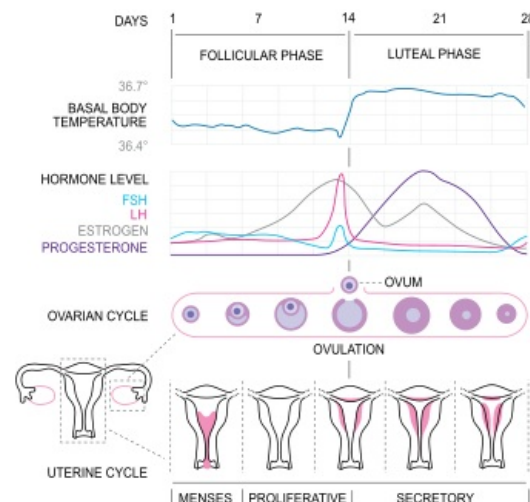


# Menstruační cyklus

V širším slova smyslu je termín **menstruační cyklus** používán pro pravidelně se opakující změny *celého organismu ženy*. V užším slova smyslu bývá používán pro cyklické změny *endometria*, které mají přímý vztah s ovariálním cyklem. Jejich smyslem je příprava děložní sliznice na uhníždění oplozeného vajíčka a jeho další vývoj.

Fyziologický menstruační cyklus se nazývá *eumenorea* a jeho průměrná délka je 28 dní (s 3–5denní odchylkou). Probíhá od puberty až po klimakterium. V praxi (klinicky) se za začátek cyklu považuje první den menstruačního krvácení. Z hlediska hormonálních změn je však začátek cyklu spojen se vzestupem hladiny FSH, který předchází samotnému menstruačnímu krvácení o 2–3 dny. Absence menstruačního cyklu se označuje jako *amenorea*<sup>[1]</sup>.

Změny na endometriu (kromě cervixu) probíhají v důsledku působení ovariálních hormonů. Jejich tvorba a uvolňování jsou řízeny z vyšší etáže (osa hypothalamus-hypofýza). V posledních letech jsou jako nejzásadnější pro časování cyklu považovány biochemické a morfologické změny, které probíhají v ováriu. Hypothalamus se v regulaci cyklu účastní pulzatilní sekrecí GnRH. Tento hormon umožňuje sekreci gonadotropinů v hypofýze (LH + FSH), která je také pod ovariální kontrolou (estrogeny, inhibin, aktivin a follistatin).



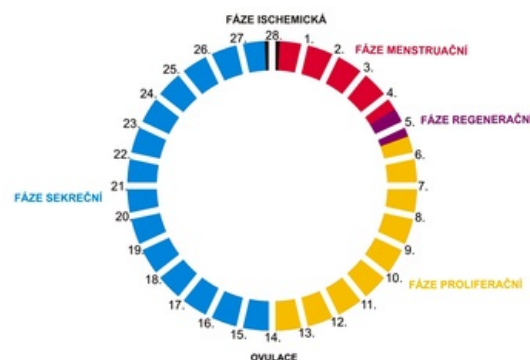
Menstruační cyklus

## Fáze menstruačního cyklu

Menstruační cyklus začíná proliferační fází, ale v praxi udáváme jako počátek menstruačního cyklu první den poslední menstruační fáze.

### 0. Fáze premenstruační (ischemická)

**28. den cyklu**, trvá několik hodin maximálně jeden den. Nastává v případě, že **nedošlo k nidaci** oplozeného vajíčka. Slizniční vazivo je infiltrováno lymfocyty a leukocyty. Dochází k několikahodinové kontrakci hladké svaloviny spirálových arteriol v endometriu (poklesu ovariálních hormonů), tím vzniká ischemie a nekróza stratum functionale (stratum basale má nezávislé cévní zásobení). Vlivem degenerativních změn ve žlázkách a v cévách dojde k rozpadu buněk (uplatňují se tkáňové enzymy i enzymy uvolňované leukocyty). Kontrakce přírodních arteriol po několika hodinách povolí a vznikne náhlé překrvení. Stěny cév, ležících v ischemické oblasti, se porušily natolik, že vznikají výrony krve do sliznice. Celá nekrobiotická vrstva ve stratum functionale podléhá autolytickým změnám a odlučuje se menstruačním krvácením. Na zástavě menstruačního krvácení se podílí **kontrakce myometria a vazokonstrikce** přírodních arterií v myometriu. Menstruační krev je směs arteriální a venózní krve a nesráží se díky enzymům z rozpadlé sliznice.



Fáze menstruačního cyklu

### 1. Fáze menstruační (deskvamační)

**Trvá 1-4 dny.** Povrchová nekrotická část *stratum functionale* sliznice je do 48 hodin odloučena a odplavena menstruačním krvácením (menses, menstruace). Vypuzení napomáhá i kontrakce dělohy. Při anovulačním cyklu (viz ovariální cyklus) by se toto krvácení mělo správně nazývat pseudomenstruace. Celkové množství krevní ztráty by nemělo překročit 1 ml na 1 kg hmotnosti ženy. Obvykle se uvádí 35–80 ml.

### 2. Fáze regenerační

**4. a 5. den cyklu.** Zahrnuje **reepitalizaci obnaženého povrchu** děložního lumen. Epitelové buňky vyrůstají z epitelu děložních žlázek ve *stratum basale* děložní sliznice.

### 3. Fáze proliferační (folikulární)

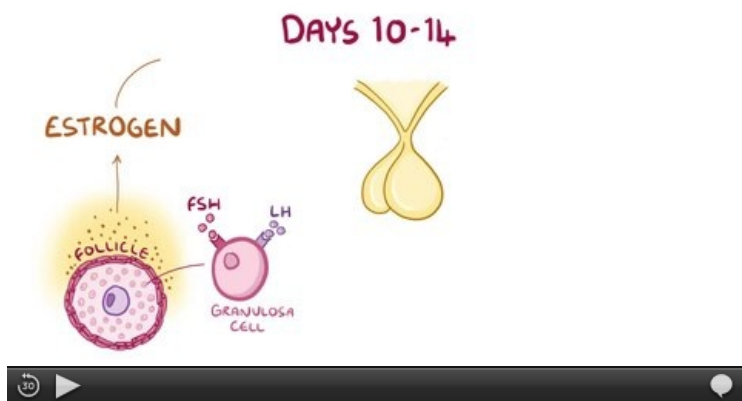**5.-14. den cyklu.** Probíhá pod vlivem estrogenů z rostoucího a zrajícího folikulu ovaria. Stratum functionale endometria se obnovuje **hyperplázií** (dělením buněk) a prokrvuje se. Epitel žlázek a buňky vaziva proliferují, zmožňují se mezibuněčná hmota a vazivová vlákna.

## 4. Fáze sekreční (luteální)

**15.-27.den cyklu.** Probíhá pod vlivem hormonů žlutého tělíska (progesteron). Sliznice stratum functionale se zvyšuje především **hypertrofií** (zvětšováním buněk), **zvýšenou vaskularizací** a **edémem stromatu**. V buňkách endometria se hromadí glykogen a lipidy. Žlázy se rozšiřují a naplňují se hlenovitým sekretem, který obsahuje mucin, glykogen a lipidy. Žlázy se šroubovitě stácejí (kromě bazální a apikální části). Zona functionalis lze rozdělit dle uspořádání žlázek a stromatu na:

- **stratum spongiosum** – hlubší a řidší (žlázy vykazují změny) vrstva;
- **stratum compactum** – hustší a tenká povrchová vrstva (apikální konce žlázek užší a probíhají přímo).

Na konci sekreční fáze jsou vytvořeny optimální podmínky k nidaci. Nedojde-li k oplození, dochází k zániku žlutého tělíska a tím i tvorby progesteronu, **pseudodeciduální přeměně** stromatu a tato fáze končí přípravou na odloučení sliznice.



Video v angličtině.

## Odkazy

### Související články

- Ovariální cyklus
- Hypothalamo-hypofysární systém
- Poruchy cyklického krvácení

### Externí odkazy

- Endometrium v mikroskopu (<https://mikroskop.wikiskripta.eu/?idx=20069+>)
- Menstruační cyklus (česká Wikipedie)
- Menstruační cyklus (anglická Wikipedie)
- Histologie a embryologie 3.LF (<http://histologie.lf3.cuni.cz/histologie/materialy/doc/skripta.pdf>)
- Menstuační cyklus – video Youtube (<https://www.youtube.com/watch?v=QfjiOZ-iCeA>)

### Použitá literatura

- JUNQUEIRA, L. Carlos, José CARNEIRO a Robert O. KELLEY. *Základy histologie*. 7. vydání. Jinočany : H & H, 1997. 502 s. a LANGE medical book; ISBN 80-85787-37-7.
- ČIHÁK, Radomír. *Anatomie II*. 2. vydání. Praha : Grada, 2001. 488 s. ISBN 80-247-0143-X.
- GANONG, William F. *Přehled lékařské fyziologie*. 20. vydání. Praha : Galén, 2005. 890 s. ISBN 80-7262-311-7.