

Melanocyt



Je bunka dendritického tvaru **neuroektodermálneho** pôvodu. Nachádza sa v koži v **stratum basale**.

Jej charakteristickou organelou je ovoidné teliesko – **melanozóm**.

U černochoch sa vyskytujú samostatne rozptýlené, u belochov zvyknú splývať v komplexy, z čoho vyplýva, že tvoria menej účinný filter pred UV žiarením.

Pomocou svojich dendritických výbežkov zasahujú do okolitých keratinocytov a dopravujú tak melanozómy.

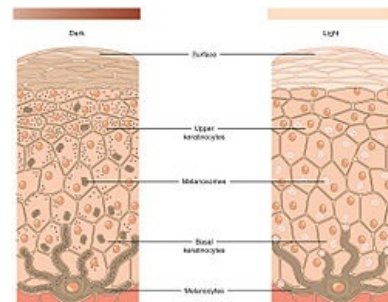
Odkazy

Související články

- Fototypy
- Pigment
- Poruchy pigmentace

Použitá literatura

- NOŽIČKOVÁ, Marie, et al. *Vybrané kapitoly z dermatovenerologie : doplňkové skriptum*. 1. vydání. Praha : Karolinum, 2003. ISBN 80-246-0583-X.



Melanocyt