

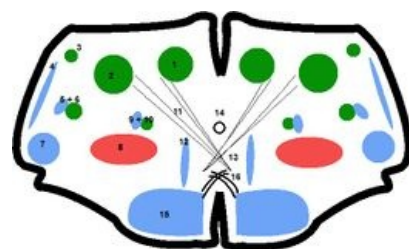
Medulla oblongata

Prodloužená mícha (*medulla oblongata*) je pokračováním hřbetní míchy ve směru rostrálním a patří již, jakožto jeho nejkaudálnější část, k mozku. Předělem hřbetní míchy a prodloužené míchy je *decussatio pyramidum*. Hranicí prodloužené míchy a Varolova mostu je *sulcus bulbopontinus*, rýha vedoucí horizontálně na rostrálním konci prodloužené míchy. Ventrálně je prodloužená mícha vyklenutá ve dva rovnoběžné, podélné valy – *pyramides medullae oblongatae*, které obsahují bílé hmoty pyramidové dráhy, čili *tractus corticospinalis*. Mezi nimi vede *fissura mediana anterior*.

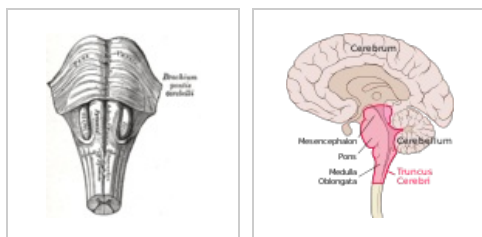
Laterálně se na prodloužené míše nacházejí párová vyvýšení, zvaná **oliva**. Dorsálně od olivy leží *pedunculi cerebellares inferiores*. Pedunculi cerebellares jsou obecně tlusté snopce bílých hmot, kterými vedou dráhy, spojující kmen (v tomto případě prodlouženou míchu) s mozečkem. Pedunculi se rozbíhají do tvaru V a mezi nimi je rozepjato *velum medullare inferius*, což je jemná ploténka, výčlipka ependymu. Na volný konec vela navazuje *tela choroidea ventriculi quartii*, vazivová ploténka obsahující **plexus choroideus**, který tvoří mozkomíšní mok, zde do **IV. komory mozkové**.

Tela choroidea ventriculi IV. není celistvá, obsahuje několik otvorů. Jsou to *apertura mediana ventriculi quarti* (foramen Magendi) a párové *aperturae laterales ventriculi quartii* (foramina Luschkae). Tyto otvory tvoří komunikaci mezi komorovým systémem a subarachnoideálním prostorem mozku a umožňují cirkulaci likvoru.

Dorsální plocha prodloužené míchy je taktéž vyklenuta ve dva hrbolky – *tuberculum gracile et tuberculum cuneatum*. Obsahují stejnojmenná jádra, která jsou konečnou stanicí míšního *fasciculus gracilis a cuneatus*, které vedou hlavní senzitivní dráhy mozku. Dráhy se zde přepojují a pokračují dále do vyšších etáží mozku. Prostředkem oblongaty probíhá *canalis centralis*, který se kraniálně rozevívá do IV. komory mozkové. Z prodloužené míchy odstupují tyto hlavové nervy – IX, X, XI a XII.^[1]



Příčný průřez prodlouženou míchou: 1 – ncl. gracilis; 2 – ncl. cuneatus; 3 – ncl. cuneatus accessorius; 4 – tractus spinocerebellaris ant. et post.; 5 a 6 – tractus et ncl. corticospinalis n. V; 7 – tractus spinothalamicus; 8 – formatio reticularis; 9 a 10 – tractus et nucl. solitarius; 11 – fibrae arcuatae internae; 12 – lemniscus medialis; 13 – decussatio lemnisci medialis; 14 – canalis centralis; 15 – fibrae corticospinales; 16 – decussatio pyramidum



Prodloužená mícha z ventrální strany

Prodloužená mícha a mozkový kmen na průřezu mozku

Odkazy

Související články

- Mozek
- Mozkový kmen
- Zadní mozek

Reference

- ČIHÁK, Radomír. *Anatomie III.* 2., upr. a dopl vydání. Praha : Grada Publishing, spol. s r. o., 2004. 673 s. ISBN 80-247-1132-X.