

Lyellův syndrom

Lyellův syndrom neboli **toxická epidermální nekrolýza** či **syndrom opárené kůže** je závažné kožní onemocnění, které většinou vzniká jako reakce na některé léky. Jedná se o nejzávažnější variantu erythema exsudativum multiforme.^[1] Je charakterizované vznikem puchýřů a výrazným cárovitým olupováním velkých ploch kůže (postihuje více než 30 % tělesného povrchu^[1]), postiženy jsou i sliznice. Jedná se o život ohrožující polékovou toxoalergickou reakci. Výskyt Lyellova syndromu je vzácný, mortalita vysoká.

⚠ Nezaměnit se *stafylokokovým syndromem opárené kůže* (SSSS), který způsobuje exfoliatin bakterie *Stafylococcus aureus*.

Etiologie

- Vzniká po fenylobutazonu, sulfonamidech, ATB nebo barbiturátech, na jeho vzniku se podílí i současné infekce.^[2]

Patogeneze

Patogeneze je stále dosti nejasná. Je založena na cytotoxické buněčné imunopatologické reakci, která je zaměřena proti antigenům v epidermis. Dochází k produkci TNF- α a k nekróze keratinocytů.

Klinický obraz

- v prodromálním stádiu faryngitida nebo otitida, poté výsev skarlatiformního exantému v centru obličeje, perigenitálně a perianálně, nakonec dojde k výsevu puchýřků, které se mění v buly, jejich pokrytí praská a vznikají eroze s olupováním kůže
- většinou provázeno celkovou alterací stavu pacienta; často se vyskytují poruchy vědomí, glomerulonefritidy, pneumonie i hepatitidy^[1]
- pozitivní Nikolského příznak – tlakem na kůži vznikne eroze

Terapie

- závažné stavy možno léčit vysokými dávkami kortikosteroidů, lze podat i i.v. imunoglobuliny^[1]
- větší postižené plochy nutno ošetřovat jako popáleniny a udržovat bilanci tekutin i iontů^[1]

Odkazy

Související články

- Stevensův-Johnsonův syndrom
- Erythema multiforme

Externí odkazy

- Lyellův syndrom - kazuistika s obrázky (<https://zdravi.euro.cz/clanek/sestra/lyelluv-syndrom-neboli-toxicka-epidermalni-nekrolyza-451719>)

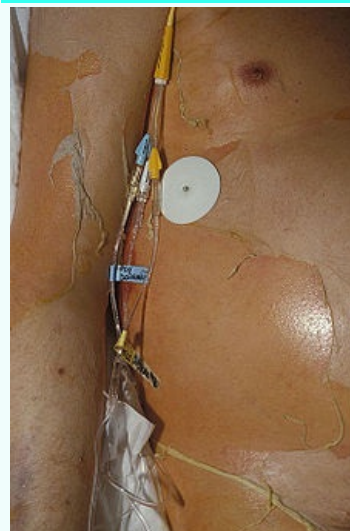
Reference

1. BENEŠ, Jiří, et al. *Infekční lékařství*. 1. vydání. Praha : Galén, 2009. 651 s. ISBN 978-80-7262-644-1.
2. BENEŠ, Jiří. *Studijní materiály* [online]. [cit. 2010]. <<http://jirben.wz.cz>>.

Použitá literatura

- HAVLÍK, Jiří, et al. *Infektologie*. 2. vydání. Praha : Avicenum, 1990. 393 s. ISBN 80-201-0062-8.
- BENEŠ, Jiří, et al. *Infekční lékařství*. 1. vydání. Praha : Galén, 2009. 651 s. ISBN 978-80-7262-644-1.

Lyellův syndrom



Toxická epidermální nekrolýza

Původce způsobena jako reakce na určité léky (fenylobutazon, sulfonamidy, ATB)

Patogeneze cytotoxické buněčné imunopatologické reakci

Klinický obraz faryngitida, puchýře, olupováním velkých ploch kůže

Léčba vysoké dávky kortikosteroidů, v některých případech je nutno ošetřovat jako popáleninu

Klasifikace a odkazy

MeSH ID bmc15010005 (<https://www.medvik.cz/bmc/link.do?id=bmc15010005>)

Medscape 229698 (<https://emedicine.medscape.com/article/229698-overview>)

- ŠTORK, Jiří, et al. *Dermatovenerologie*. 2. vydání. Praha : Galén, 2013. 502 s. ISBN 978-80-7262-898-8.