

# Lichen ruber planus

*Lichen ruber planus* patří mezi erytemato-papulo-skvamózní dermatózy, jehož **charakteristickými znaky** jsou:

- svědivé ploché červenohnědé papuly kolem 1 mm v průměru, voskově lesklé,
- typický histopatologický nález,
- postižení sliznic, vlasů a nehtů.

## Etiologie

Etiologie onemocnění je nejasná. Uvažuje se o účasti cytotoxických T-lymfocytů namířených proti antigenům v oblasti bazální membrány. Onemocnění má souvislost s chronickými hepatopatiemi (hepatitida C a hepatitida D) a s podáváním léků (beta-blokátory).

## Klinický obraz

Pro lichen planus je typický symetrický výsev svědivých, plochých, lesklých, polygonálních, červenohnědých papul. Na povrchu papul mohou být někdy viditelné **Wickhamovy strie** – bělavá kresba, která je podmíněna hypergranulózou. Po zhojení papul přetrvávají hyperpigmentace.

**Predilekční lokalizace** jsou:

- volární strany zápěstí,
- křížová krajina,
- nártý, hlezna.

## Klinické formy

### Exantematická forma

Jedná masivní akutní výsev drobných papul hlavně na trupu, který může přejít do erytrodermie. Může být přítomné asymptomatické bělavé síťovité žilkování na bukalní sliznici (až u poloviny nemocných). U 10 % nemocných se vyskytují i změny na nehtech.

### Lichen planus anularis

Projevy někdy mohou být seskupené do prstenců. Tato forma často postihuje genitál.

### Lichen planus mucosae

Projevuje se bolestivými erozemi a jizvením, zvláště kolem dutiny ústní a anu.

### Lichen planopilaris

Charakteristický je vznik folikulárně vázaných a často splývajících špičatých hyperkeratotických červených papul. Může vést k jizvící alopecii.

### Lichen unguium

Dochází ke ztenčení plotének, deformaci plotének. Subunguální hyperkeratózy mohou vést až k totální ztrátě nehtů.

### Lichen palmoplantaris

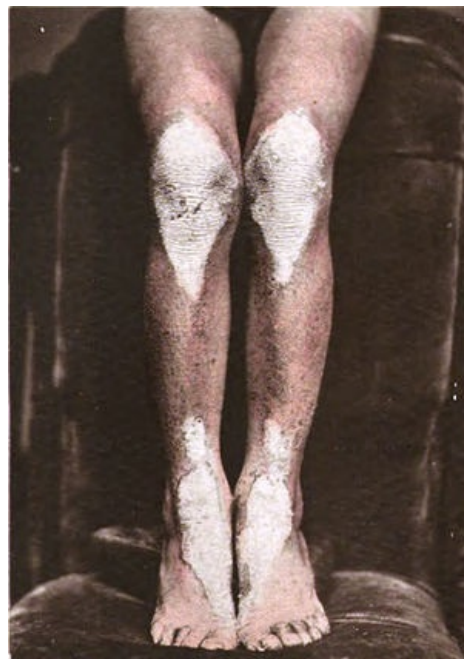Jedná se o difúzní žlutohnědočervené hyperkeratózy plosek a dlaní, někdy s ulceracemi

### Lichen planus verrucosus

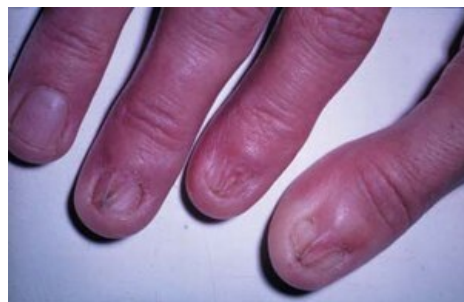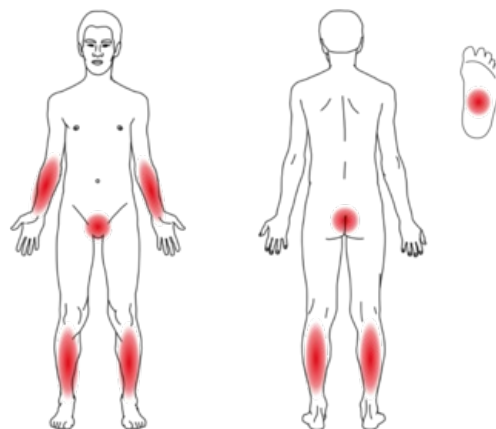
Vznikají verukózní vyvýšená červenohnědá ložiska, často na holeních.

## Histopatologický nález

- Akantóza, hypergranulóza, ortohyperkeratóza epidermis,
- mononukleární pruhovitý infiltrát v horním kóriu pronikající do spodních partií epidermis, dermo-epidermoidní junkce je neostrá, tvoří "zuby pily",
- vakuolární degenerace keratinocytů v bazální vrstvě, shluky cytoideálních tělísek – Civatteho tělíska,
- vypadávání melaninu do koria – zde je melaninový pigment pohlcován makrofágy,
- přímá imunofluorescence prokazuje imunopozitivitu IgM a IgG.



Lichen ruber – bělavá ložiska (Wickhamovy strie) na kolenou a hleznech



Lichen unguium

## Diferenciální diagnóza

- Psoriáza,
- pityriasis rubra pilaris,
- lékové exantémy,
- bulózní dermatózy.

## Terapie

- Lokální – kortikosteroidy, aplikace imunomodulancí (takrolimus, pimekrolimus), desinfekční výplachy u postižení sliznic, lokální anestetika.
- Celková léčba u rozsáhlých forem – kortikosteroidy nebo retinoidy.

## Odkazy

### Související články

- Lichenifikace

### Použitá literatura

- ŠTORK, Jiří, et al. *Dermatovenerologie*. 1. vydání. Praha : Galén, 2008. 502 s. ISBN 978-80-7262-371-6.