

Larynx, trachea a bronchy - stavba a funkce

Hrtan (*larynx*)

 Podrobnější informace naleznete na stránce *Larynx (histologický preparát)*.

Larynx je prvním oddílem dolních dýchacích cest a je vystlán sliznicí dýchacích cest. Skelet je tvořen řadou **chrupavek**. Velké chrupavky jsou hyalinní, které v dospělosti osifikují. Malé chrupavky jsou elastické.

Dutina hrtanu se vyklenuje ve 2 řasy:

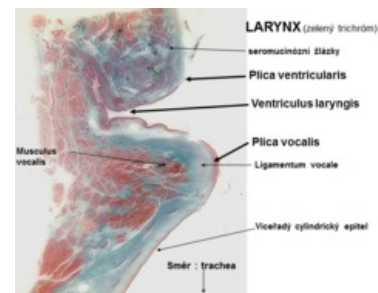
- **horní řasu:** *plica vocalis*;
- **dolní řasu:** *plica vestibularis*.

Mezi nimi probíhá záhyb – *ventriculus laryngis*.

Celou sliznici laryngu, kromě *plica vocalis*, pokrývá **víceřadý cylindrický epitel s řasinkami a pohárkovými buňkami**. *Laminu proprii mucosae* na *plica vestibularis* tvoří řídké kolagenní vazivo, které obsahuje kolagenní vlákna a fibroblasty a obsahuje též malé **seromucinózní žlázy**, které zasahují často až ke chrupavkám do submucosy.

Plicu vocalis pokrývá **vrstevnatý dlaždicový epitel nerohovějící**. Pod epitelem na *plica vocalis* **žlásky chybí**, je tu velmi řídké vazivo, do kterého vybíhají elastická vlákna z **ligamentum vocale** (elastický vaz). Laterálně probíhají snopce příčné pruhovaného svalu **musculus vocalis**.

V záhybu laryngu (*ventriculus laryngis*) jsou v *lamina propria mucosae* hojně **seromucinózní žlásky** a nachází se tu nahromadění elementů lymfatické linie, organizovaných někdy v **lymfatické folikuly** (tzv. *tonsilla laryngea*).



Histologický preparát hrtanu



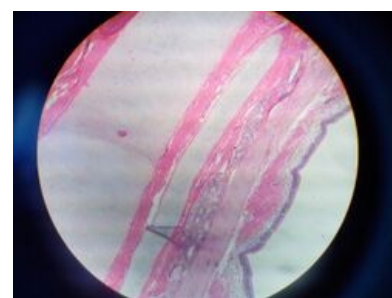Víceřadý cylindrický epitel dýchacích cest

Průdušnice (*trachea*)

 Podrobnější informace naleznete na stránce *Trachea (histologie)*.

Trachea a průdušky jsou pokračováním dolních cest dýchacích. Trachea je trubice vyztužená **hyalinními chrupavkami prstencového tvaru** (15-20). Chrupavky jsou vzadu otevřené, spojené **vazivovou membránou** (*pars membranacea tracheae*), spojenou vazy a cirkulárně uspořádanými **snopci hladkého svalu** (*tunica fibro-musculo-cartilaginea*).

Tracheu rozdělujeme na **pars cervicalis**, která se nachází v přední části viscerálního prostoru. Dále obsahuje dorsálně - oesophagus, ventrálně - *isthmus glandulae thyroidae*, infrahyoideální svaly, vv. *thyroideae inferiores* (ústí do plexus *thyroideae impar* - ústí do v. *brachiocephalica*), laterálně - lobi *glandulae thyroideae*, n. *laryngeus recurrens*. **Pars thoracica** v horním mediastinu, taky obsahuje dorsálně - oesophagus, ventrálně - *arcus aortae*, z které se větví na *plexus brachiocephalicus* (dx.), *a. carotis communis sin.*, *a. subclavia sin.*, thymus. Laterálně - v. *cava inferior* (dx.), v. *azygos*, n. *laryngeus recurrens*, n. *vagus* dx. i sin.. Trachey se dotýká taky pulmo dx. oddělená mediastinální pleurou. Hranicí *pars cervicalis* a *pars thoracica* určuje horní okraj *manubrium sterni*, *apertura thoracis superior*.



Trachea

Syntopie začátku trachey se promítá ve výši obratlu C6, jako pokračování laryngu (u dětí C5 a novorozenců C4) a končí jako **bifurcatio tracheae** ve výši obratlů **Th4-5**.

Tepenné zásobení: rr. *tracheales* (a. *thyroidea inferior*), rr. *bronchiales* (aorta abdominalis)

Žilní zásobení: vv. *tracheales*

Mízní zásobení: *nodi lymphoidei paratracheales*, *nodi lymphoidei tracheobronchiales*

Inervace: PS - n. *laryngeus recurrens* (n. *vagus*)

S - ggl. *stellatum*

Stěna trachey je tvořena 3 vrstvami. **Tunica mucosa** - pokrývá jí **víceřadý cylindrický epitel**, s výjimkou bifurkace, která obsahuje většinou epitel **vrstevnatý dlaždicový nerohovějící**. Na povrchu sliznice jsou drobné seromucinózní žlázy **glandulae tracheales**, které zasahují až do submukózy. V *lamina propria mucosae* se

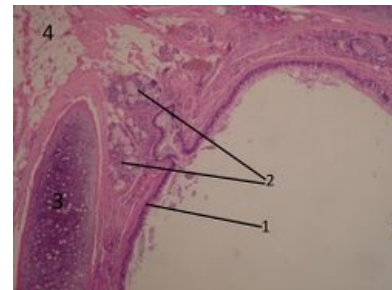
nacházejí ostrůvky lymfatické tkáně. Na rozdíl od trávicí trubice, kde svalovina (*lamina muscularis mucosae*) vytváří hranici, odděluje *lamina propria mucosae* od *tunica submucosa* vrstva podélných elastických vláken (**conus elasticus**). Submukóza navazuje buď přímo na perichondrium hyalinní chrupavky nebo na *tunica muscularis*. **Tunica fibro-musculo-cartilaginea** je tvořena 15-20 cartilagine tracheales, které jsou spojeny pomocí *ligg. anularia*. Trachea s cartilago cricoidea je spojena pomocí *lig. cricotracheale*. Zadní stranu trachey vytváří *pars membranacea* a snopce hladké svaloviny orientovány podélně i transverzálně tvoří *m. trachealis*. *Tunica adventitia* pokračuje do inersticiálního vaziva do mediastinu. Spojuje tracheu s okolním prostředím a taky umožňuje její pohyby při dýchání. Obsahuje řídce kolagenní vazivo.

Průdušky (*bronchi*)

 [Podrobnější informace naleznete na stránce Bronchy \(histologie\).](#)

 [Podrobnější informace naleznete na stránce Bronchioly \(histologie\).](#)

Bronchi se větví a chrupavky se postupně zmenšují až v nich zůstávají jen malé fragmenty v místech rozdělení. Hlavní opěrná složka stěny tvoří **cirkulárně nebo spirálovitě uspořádané snopce hladkého svalů, doplněné elastickými a retikulárními vlákny**. Postupně se snižuje i epitel z víceřadého cylindrického epitelu s řasinkami v **jednovrstevný cylindrický** v terminálním bronchiolu, který nemá kinocilie, v respiračních bronchiolech pak na **kubický až dlaždicový epitel**. Nejsou zde ani pohárkové buňky, ani žlázy, ale objevují se zde **Clarovy buňky**. Apikální část buněk Clarových buněk je vyklenutá a obsahuje sekreční granula a hladké endoplazmatické retikulum, které je zde mohutně vyvinuté. Golgiho komplex, granulární endoplazmatické retikulum, které je naopak nepříliš vyvinuté, a mitochondrie jsou v basální části a u jádra. Tyto buňky produkují povrchově aktivní látky (lipoproteiny a protein CC16), které zabraňují lumenální adhezi během expirace. V místech bifurkace bronchů se vyskytují buňky neuroendokrinního systému DNES nebo chemoreceptory.



Bronchus

Odkazy

Související články

- Sliznice dýchacích cest
- Larynx
- Trachea
- Trachea (histologický preparát)
- Portál:Dýchací systém

Literatura

- MARTÍNEK, J. a Z. VACEK. *Histologický atlas*. 1. vydání. Grada, 2008. ISBN 978-80-247-2393-8.
- KONRÁDOVÁ, V., J. UHLÍK a L. VAJNER. *Funkční histologie*. 2. vydání. H&H, 2000. ISBN 80-86022-80-3.
- JUNQUEIRA, L.C.U. a A.L. MESCHER. *Junqueira's Basic Histology*. 12. vydání. McGraw-Hill Medical, 2010. ISBN 9780071630207.