

Lanzův bod



Lanzův bod leží na linea bispinalis ve vzdálenosti jedné třetiny od spina iliaca anterior superior dextra. Bolest v tomto bodě je typická pro **akutní appendicitidu**.

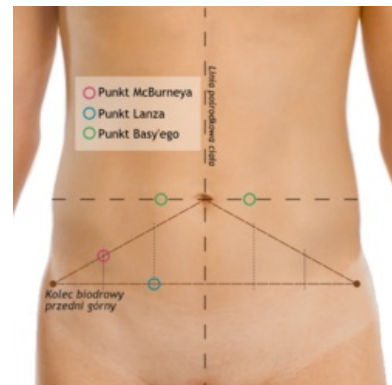
Odkazy

Související články

- McBurneyův bod
- Akutní appendicitida
- Objektivní příznaky náhlých příhod břišních
- Znamky peritoneálního dráždění
- Bolestivý syndrom pravého podbříšku
- Difusní záněty pobříšnice
- Náhlé příhody břišní

Použitá literatura

- PETROVICKÝ, Pavel, et al. *Anatomie s topografií a klinickými aplikacemi : Pohybové ústrojí*. 1. vydání. Martin : Osveta, 2001. 463 s. sv. 1. ISBN 80-8063-046-1.



Modře – Lanzův bod, červeně – McBurnyho bod, zeleně –t Basy'ego bod